

**DESKRIPSI BENTUK KEPALA KONDILUS PADA PASIEN KLIKING DAN
TIDAK KLIKING DI RSGM FKG UNPAD DENGAN MENGGUNAKAN
RADIOGRAF PANORAMIK DIGITAL**

SKRIPSI

diajukan untuk menempuh ujian sarjana
pada Fakultas Kedokteran Gigi
Universitas Padjadjaran

**RAMZY RAMADHAN
160110140055**



**UNIVERSITAS PADJADJARAN
FAKULTAS KEDOKTERAN GIGI
BANDUNG
2017**

Deskripsi Bentuk Kepala Kondilus Pada Pasien Kliking dan tidak Kliking di RSGM FKG UNPAD Dengan Menggunakan Radiograf Panoramik Digital – Ramzy Ramadhan – 160110140055

ABSTRAK

Salah satu gejala klinis awal gangguan sendi temporomandibular adalah kliking, tetapi tidak semua penderita gangguan TMJ memperlihatkan gejala kliking. Kliking berkaitan dengan perubahan bentuk dan posisi kepala kondilus. Bentuk kepala kondilus dapat terlihat pada radiograf panoramik digital. Karena. Tujuan penelitian ini untuk mendeskripsikan bentuk kepala kondilus pada pasien kliking dan tidak kliking di RSGM Unpad dengan menggunakan radiograf panoramik digital.

Jenis penelitian adalah deskriptif, dengan teknik pengambilan sampel menggunakan metode *purposive sampling*, sampel berjumlah 31 sampel radiograf panoramik digital pasien kliking dengan jumlah 11 dan tidak kliking dengan jumlah 20 pada bulan Juni dan Juli 2014 di RSGM Unpad.

Hasil penelitian ini diperoleh bentuk kepala kondilus yang paling banyak ditemukan pada TMJ kliking adalah *flattening*, di sisi kanan adalah *round* dan di sisi kiri adalah *flattening*. Sisi kanan pasien tidak kliking mayoritas adalah *round* dan di sisi kiri mayoritas adalah *round*, *pointed*, dan *flattening*.

Simpulan dari penelitian ini adalah bentuk kepala kondilus pada TMJ kliking dapat berbentuk normal atau patologis secara seimbang, pada TMJ tidak kliking mayoritas bentuk kepala kondilus kategori normal. Mayoritas bentuk TMJ pada TMJ kliking adalah *flattening*, tidak kliking adalah *round*.

Kata kunci: Bentuk kepala kondilus, pasien kliking, pasien tidak kliking, radiograf panoramik digital.

*Description of Condylus Head Shape On Clicking and Non-Clicking Patients in RSGM
FKG Unpad Using Digital Panoramic Radiograph – Ramzy Ramadhan - 160110140055*

ABSTRACT

Clicking is an early symptom of temporomandibular joint disorder (TMD). Although clicking happens in most cases, some patients suffering from TMD does not experience it. TMDs often happen due to the deformation of the condylus head shape. The objective of this research is to describe the condylus head shape of patients in RSGM FKG Unpad, both suffering and not suffering from clicking using digital panoramic radiograph.

The research method used is descriptive with purposive sampling technique, obtained from 31 digital panoramic radiographs with various condylus head shapes in patients suffering and not suffering from clicking. The data in RSGM Unpad June to July patients showed results of flattening present on the right and left side of the condylus head. The right side of patients that did not suffer from clicking showed round, flat, and flattening. While round and flattening was generally found on the left side condylus head of patients that did not suffer from clicking.

In conclusion, a similarity is found in the left and right side of most patients suffering clicking. Using the digital panoramic radiograph, flattening is also present in patients suffering from clicking. The right condylus head showed round, flat and flattening, while the left condylus head showed round and flattening.

Key word: *condylus head shape, clicking patients, not clicking patients, digital panoraamic radiograph*

BAB I

PENDAHULUAN

1.1 Latar Belakang Masalah

Sendi temporomandibular (TMJ) merupakan suatu sendi atau perlekatan yang menghubungkan antara tengkorak dan mandibula. TMJ juga merupakan sendi yang paling kompleks dan bertanggung jawab pada pergerakan membuka dan menutup rahang. TMJ merupakan organ yang berperan penting dalam sistem stomatognatik dan merupakan satu-satunya sendi di kepala (Norton N. S., 2007).

Kelainan temporomandibular (TMD) merupakan gangguan TMJ yang dapat menurunkan kualitas hidup seseorang karena TMJ merupakan bagian dari sistem stomatognatik, sehingga penting untuk diperhatikan karena berkaitan dengan fungsi tubuh setiap hari, pertumbuhan dan perkembangan rahang serta wajah (Okeson Jp, 2008; Ramfjord S, 1995). Berdasarkan hasil penelitian, prevalensi TMD terjadi sekitar 33% dari populasi di Inggris (Crow et al., 2005). Berdasarkan hasil penelitian Luciana D. (2012), prevalensi TMD pada pasien yang berkunjung ke RSGM UNPAD mempunyai angka yang tinggi yaitu sebesar 84,33%, dimana presentasi terbanyak sebesar 54,48% mengalami gangguan TMD ringan (Luciana, 2012). Hal ini dapat menunjukkan bahwa prevalensi TMD pada pasien yang datang ke RSGM UNPAD sangat tinggi.

TMD terjadi 70% asimtomatik dan 30% simptomatik, hal ini memperlihatkan bahwa gangguan sendi tidak dikeluhkan atau mungkin tidak disadari pasien

sehingga dokter gigi atau dokter gigi spesialis tidak memeriksa lebih teliti mengenai TMJ, akibatnya banyak ditemukan sudah dalam keadaan lanjut atau parah (Crow et al., 2005). Gejala awal TMD dapat berupa kliking yang dapat disertai rasa nyeri atau sensitif pada daerah kondilus atau otot pengunyah (Hedge V, 2005; Delcanho R, 1994; Nazzarudin, 2002). Penelitian lain, Steven (2008) mengatakan bahwa prevalensi terjadinya kliking pada pasien TMD berkisar 50% tanpa disertai adanya rasa sakit (Steven J, 2008).

Patimah (1998) dalam penelitiannya menyampaikan bahwa gangguan TMJ dengan gejala kliking di Kota Bandung mempunyai jumlah yang cukup tinggi, yaitu 55,65% (Patimah T S, 1998). Kliking terjadi karena adanya perubahan letak, bentuk dan fungsi dari komponen TMJ akibat beban pada otot mastikasi berlebih (Okeson Jp, 2008).

Pengertian mengenai anatomi dan morfologi kepala kondilus yang merupakan komponen dari TMJ penting untuk diketahui, kondilus merupakan anatomi yang paling sering mengalami perubahan mencapai 91%, eminensia artikularis 1 %, kondilus dan eminensia artikularis 7%, serta kondilus, eminensia artikularis dan fossa glenoidalis 1% (Dos A. P et al, 2012). Dokter gigi diharapkan dapat membedakan variasi bentuk kepala kondilus dalam kondisi normal dan abnormal (Hedge, et al., 2013).

Kepala kondilus pada sendi temporomandibular (TMJ) yang normal memiliki variasi bentuk yang telah dibuktikan oleh penelitian terdahulu oleh Sonal V dan mendapatkan hasil bahwa bentuk kepala kondilus normal dibagi ke dalam lima jenis

yaitu *round, angled, pointed, crooked finger, dan flat* (Oliveira et al., 2009 ; Sonal V, et al., 2016).

Kepala kondilus juga memiliki bentuk patologis. Bentuk patologis kepala kondilus dibagi menjadi *flattening, erosion, osteophyte* dan *sclerosis* (Mathew et al., 2011). Bentuk patologis kepala kondilus dikarenakan kondilus mandibula mendapatkan beban terbesar selama mandibula berfungsi. Hal ini dapat menimbulkan perubahan adaptif dan degeneratif pada penerima beban termasuk pada tulang kondilus, perubahan bentuk kepala kondilus dapat menyebabkan bunyi klik pada TMJ (Cho *et al.*, 2009). Perubahan yang terjadi pada kepala kondilus dengan TMJ yang normal merupakan indikasi adanya gangguan pada TMJ karena (pada pasien gangguan TMJ) terjadi perubahan tulang kondilus sebesar 617 sendi (63,7%) dari 1032 sendi (Koyama J *et al.*, 2007).

Memeriksa kelainan pada kepala kondilus atau menentukan apakah TMJ mengalami kelainan diperlukan pemeriksaan radiografi. Teknik radiografi banyak digunakan dalam bidang kedokteran gigi sebagai informasi tambahan bagi dokter gigi untuk menentukan diagnosis dan rencana perawatan bagi pasien. Teknik radiografi panoramik merupakan teknik yang paling banyak digunakan, karena tekniknya yang mudah, ekonomis, dan memiliki dosis radiasi yang rendah (Momjian, et al., 2011). Teknik radiografi panoramik dapat memberikan gambaran seluruh struktur gigi dengan jaringan pendukung rahang, termasuk kondilus. Radiograf panoramik telah banyak digunakan dalam beberapa penelitian untuk menentukan kondilus normal atau tidak (Neto, et al., 2010).

Radiograf panoramik tidak hanya ada dalam bentuk konvensional, namun sudah ada dalam bentuk digital. Radiograf panoramik digital dibandingkan dengan radiograf panoramik konvensional lebih memberikan kemudahan dalam penyimpanan, penyesuaian, manipulasi gambar dan dapat dilakukan pengukuran yang lebih akurat karena sudah di komputerisasi (Farman, Allan G, 2007; Fromer H. H and J. J Stabulas-Savage, 2005; Ramesh A et al, 2001).

Penelitian mengenai bentuk kepala kondilus penting dilakukan (White and Pharoah, 2009). Pemahaman mengenai sendi temporomandibular dapat membantu dokter gigi dalam mendeteksi terjadinya kelainan TMJ (Miranda, et al., 2013). Upaya untuk mengetahui terjadinya TMD salah satunya dilakukan dengan mengetahui bentuk kepala kondilus dengan gejala simptomatik berupa kliking dan asimtomatik yang ditandai dengan tidak adanya kliking, penting untuk menghindari dampak yang lebih lanjut di kemudian hari.

Berdasarkan uraian di atas, maka penulis merasa tertarik untuk melakukan penelitian mengenai deskripsi bentuk kepala kondilus pada pasien kliking dan tidak kliking dengan menggunakan radiograf panoramik digital di RSGM FKG UNPAD.

1.1.1 Identifikasi Masalah

Bagaimana deskripsi bentuk kepala kondilus pada pasien kliking dan tidak kliking di RSGM FKG UNPAD dengan menggunakan radiograf panoramik digital.

1.2 Maksud dan Tujuan Penelitian

Tujuan penelitian ini adalah untuk mendapatkan informasi mengenai deskripsi bentuk kepala kondilus pada pasien kliking dan tidak kliking di RSGM FKG UNPAD dan juga diharapkan dapat membantu menegakan diagnosis gangguan TMJ dari perubahan bentuk kepala kondilus yang dilihat dari radiograf panoramik digital.

1.3 Manfaat Penelitian

Manfaat Penelitian ini secara teoritis untuk memberikan informasi ilmiah kepada masyarakat mengenai gambaran bentuk kepala kondilus pada pasien kliking dan tidak kliking di RSGM FKG UNPAD dengan menggunakan radiograf panoramik digital.

Selain bermanfaat secara teoritis, diharapkan penelitian ini juga bermanfaat secara praktis dalam menjadi referensi untuk membantu diagnosis gangguan TMJ dengan melihat bentuk kepala kondilus menggunakan radiograf panoramik digital pada pasien kliking dan tidak kliking.

1.4 Kerangka Pemikiran

Temporomandibular joint (TMJ) Sendi temporomandibular disusun oleh komponen tulang temporal, diskus artikularis, kondilus mandibular yang terbagi menjadi kepala dan leher, dan ligamen (Norton, 2007). Sendi temporomandibular adalah persendian yang menghubungkan kondilus mandibula dengan skuamosa tulang temporal pada basis kranii. TMJ memiliki fungsi vital yaitu untuk

menyediakan pergerakan rahang yang efisien pada saat berbicara, mastikasi, dan menelan. TMJ yang mengalami gangguan dan mencakup semua kelainan bentuk atau fungsi sendi temporomandibular dinamakan temporomandibular disorders (TMD). Gangguan ini termasuk kelainan perkembangan yang dapat menyebabkan bentuk abnormal dari tulang atau struktur jaringan lunak sendi (Okeson Jp, 2008).

Faktor yang berkontribusi dalam terjadinya TMD diklasifikasikan berdasarkan perannya dalam progresi TMD menjadi tiga yaitu, faktor predisposisi, faktor inisiasi, dan faktor perpetuasi. Faktor predisposisi dapat berupa faktor sistemik (kesehatan secara umum), psikologi (kepribadian, tingkah laku), atau struktural (oklusi, sendi temporomandibular). Faktor inisiasi (atau presipitasi) umumnya melibatkan trauma, adanya beban berlebih, atau parafungsi. Faktor perpetuasi (atau yang terjadi terus menerus) umumnya melibatkan kebiasaan, masalah sosial dan emosional, serta bentuk lainnya dari stress. Tanda dan gejala dari TMD seringkali berkembang menjadi kronis dan terjadi terus menerus setelah faktor inisiasi terjadi. Oleh karena itu, diantara seluruh faktor etiologi TMD, faktor inisiasi merupakan faktor yang paling penting dibandingkan dengan faktor predisposisi (Hedge V, 2005). Kebiasaan parafungsional seperti menggertakkan gigi dapat memberikan tekanan yang berlebih, memberikan beban yang berlebih pada otot dan TMJ, serta dapat menyebabkan kerusakan pada seluruh sistem mastikator (Dos Anjis Pontual et al., 2012; Koyama J et al., 2007).

Kelainan temporomandibular memiliki etiologi yang bersifat multifaktor. Gejala yang terjadi sangat bervariasi antara lain sakit pada TMJ, bunyi pada sendi

(kliking), keterbatasan pergerakan mandibular, dan terganggunya fungsi penguyahan (Suryonegoro H., 1994; Jagger R.G., et al, 1996; Elias S., 1996).

Kliking merupakan gejala klinis dari *myofascial dysfunction* dan gangguan TMJ (Dos Anjis Pontual et al., 2012). Saat membuka dan menutup mulut dapat terjadi kliking, dimana pada saat mulut terbuka sekitar 1-2 cm. Bunyi kliking dihasilkan oleh permukaan artikular yang tidak rata. Kliking merupakan gejala yang paling sering ditemukan, yang menandakan adanya gangguan TMJ dan dislokasi diskus artikularis. Kliking mempunyai amplitudo tinggi karena telah terjadi abrasi pada tulang kondilus. Pada umumnya, bunyi tersebut hanya dapat didengar oleh penderita, namun pada beberapa kasus, bunyi tersebut menjadi cukup keras sehingga dapat didengar oleh orang lain (Samat, 1992; Suryonegoro, 1995).

Gesekan antara kepala kondilus dengan diskus menyebabkan kepala kondilus dan diskus mengalami pengikisan (Ingawale dan Goswani, 2009). Diskus dan kepala kondilus yang sudah mengalami perubahan patologis, saat mulut dalam keadaan tertutup posisinya berada lebih ke anterior dari fossa glenoidalis. Ketika diskus artikularis berpindah ke anterior, maka akan terjadi regangan berlebih dari jaringan retrodiskal yang berada di belakang diskus artikularis.

Jaringan retrodiskal akan mengambil tempat dimana diskus berada dan jaringan ini akan mendapat beban yang berulang yang dihasilkan oleh kondilus mandibula. Jaringan ini mempunyai kapasitas untuk beradaptasi pada tekanan yang diberikan dan dapat berubah menjadi "pseudodisc". Ketika kondilus bergerak secara translasi, maka akan terjadi suara kliking (Okeson Jp, 2008).

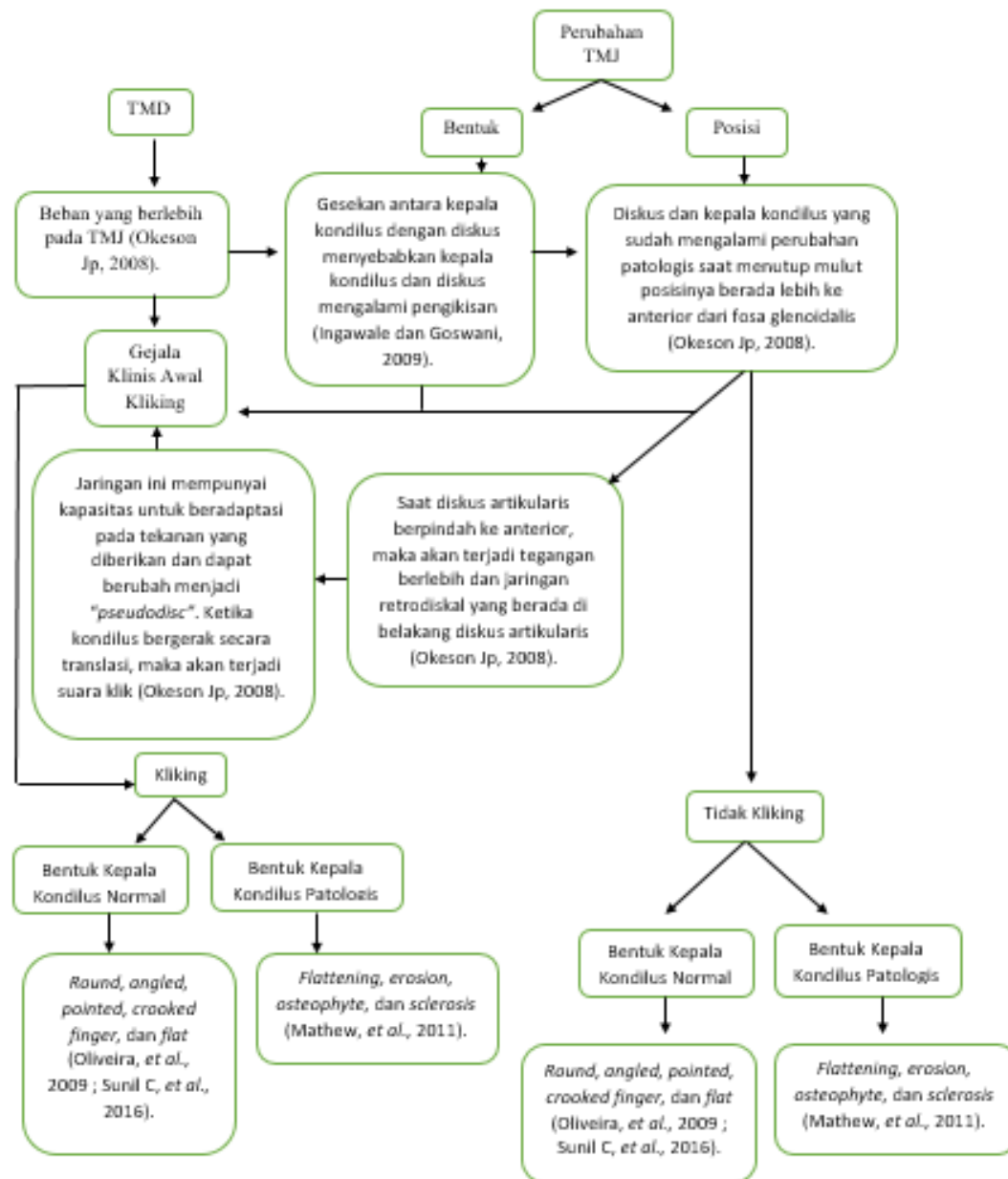
Kliking dapat dipengaruhi oleh morfologis kepala kondilus. Kepala kondilus yang merupakan bagian dari TMJ adalah struktur yang menghubungkan bagian mandibular dengan tulang temporal pada fossa glenoid. Kepala kondilus yang normal dibagi ke dalam empat jenis yaitu *round, angled, pointed, crooked finger,* dan *flat* (Oliveira et al., 2009; Sonal V, et al., 2016). Ukurannya berkisar antara 15-20 mm dari sisi ke sisi, sementara dari depan ke belakang ukurannya berkisar antara 8-10 mm. Tetapi ukuran dan bentuk tersebut sangat bervariasi pada setiap individu (Hedge, et al., 2013). Perubahan morfologis pada kepala kondilus ini dapat terjadi akibat berbagai proses, seperti remodeling, penyakit, trauma, gangguan endokrin, dan terapi radiasi (Hedge, et al., 2013).

Perubahan bentuk kepala kondilus dapat ditemukan pada pasien yang mengalami TMD (Hedge, et al., 2013). Bentuk kepala kondilus pada pasien TMD yang paling banyak ditemukan adalah *flattening, erosion, osteophyte, dan sclerosis* (Mathew et al., 2011). Hal ini terjadi karena kepala kondilus pada usia dewasa mengalami proses remodeling yang terus menerus, yang mana dapat mempengaruhi volume dan bentuknya (Saccucci et al., 2011).

TMD dengan gejala klinis berupa kliking dan tidak kliking, dapat diperiksa dengan menggunakan gambaran radiograf. Salah satu teknik radiografi adalah radiografi panoramik. Variasi bentuk kepala kondilus dapat dilihat dengan menggunakan teknik radiografi panoramik (Neto, et al., 2010). Radiografi panoramik telah terbukti menjadi teknik pertama, sederhana dan berguna untuk menilai kelainan kondilus, juga menilai morfologis kondilus seperti *erosi, sclerosis,* pembentukan *osteophyte* dan resorpsi (Momjian et al., 2011).

Radiografi panoramik terbagi menjadi radiografi panoramik konvensional dan digital. Radiografi panoramik digital meliputi semua teknik yang menghasilkan gambar digital (komputerisasi), berbeda dengan radiografi konvensional yang menggunakan analog film sinar X (Farman, 2007). Radiografi panoramik digital memiliki waktu pengolahan yang lebih sedikit dibandingkan dengan radiograf panoramik konvensional. Penyimpanan, penyesuaian, dan manipulasi gambar lebih mudah (Farman, Allan G, 2007; Fromer H. H and J. J Stabulas-Savage, 2005; Ramesh A et al., 2001).

Pentingnya upaya pencegahan gangguan TMJ dengan kliking sebagai gejala klinis awal dan tidak kliking yang juga memiliki kesempatan untuk terjadinya TMD. Dengan kliking yang mempunyai prevalensi tinggi sebagai gejala umum terjadi, sebaiknya menjadi perhatian bagi masyarakat pada umumnya dan dokter gigi pada khususnya untuk menghindari dampak lebih lanjut di kemudian hari. Sehubungan dengan hal itu, di Instalasi Radiologi Kedokteran Gigi RSGM UNPAD banyak ditemukan radiograf pasien dengan gangguan TMJ tanpa sengaja melalui radiograf panoramik digital. (Farina P, 2007). Berdasarkan uraian di atas, maka penulis bermaksud melakukan penelitian yang dilihat dengan menggunakan radiograf panoramik digital untuk mendeskripsikan bentuk kepala kondilus pada pasien kliking dan tidak kliking di RSGM FKG UNPAD.



Gambar 1. 1 Kerangka Pemikiran

1.5 Metodologi Penelitian

Jenis penelitian yang digunakan dalam penelitian ini adalah metode penelitian deskriptif.

1.6 Lokasi dan Waktu Penelitian

Penelitian ini dilaksanakan pada bulan Februari 2018 di Instalasi Radiologi Kedokteran Gigi RSGM FKG UNPAD Bandung.

BAB II

TINJAUAN PUSTAKA

2.1 Sendi Temporomandibular

Sendi temporomandibular merupakan sendi yang dapat melakukan gerakan engsel, yaitu gerak ke depan dan ke belakang (Alomar, et al., 2007:170). Sendi temporomandibular tersusun atas tulang berbentuk huruf U terbalik pada mandibula, yaitu kepala kondilus, dan cekungan pada tulang temporal yaitu fosa glenoid. Kedua tulang ini dipisahkan oleh diskus artikularis yang secara fungsional membuat sendi temporomandibular dapat melakukan pergerakan kompleks (Okeson, 2008). Sendi temporomandibular merupakan sendi yang dilumasi oleh cairan sinovial dan permukaan artikularnya dilapisi oleh jaringan fibrokartilago (Gray and Al-Ani, 2011: 6).

2.1.1 Anatomi Mandibula

Mandibula memiliki bentuk tapal kuda dan mendukung gigi pada rahang bawah dan memiliki artikulasi dengan tulang tengkorak (Nelson, 2010). Mandibula merupakan satu-satunya tulang yang dapat bergerak (Tortora, 2009). Mandibula terdiri dari sebuah *corpus* (*symphysis* dan *angulus mandibular*) dan dua bagian perpendikular (sepasang *ramus*), sedangkan pada ujung *ramus* terdapat *processus condyloideus* dan *processus coronoideus* (Williams, 1994). *Processus condyloideus* berartikulasi dengan *fossa mandibula* dan *artikular tuberkel* pada

tulang temporal untuk membentuk TMJ, dan *processus coronoideus* merupakan tempat *muskulus temporalis* melekat (Tortora, 2009).

Tulang mandibula dipersarafi oleh *nervus mandibularis* yang merupakan cabang dari *nervus trigeminus* (Williams, 1994). Pergerakan mandibula dikendalikan oleh empat pasang otot yang dikenal sebagai otot mastikasi. Otot ini adalah *temporal*, *maseter*, *pterygoid internal*, dan *pterygoid eksternal* (Okeson, 2008).

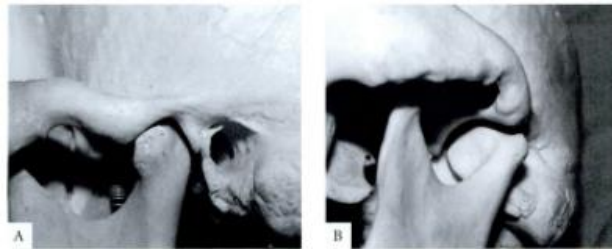
2.1.2 Anatomi TMJ

1. Struktur Tulang

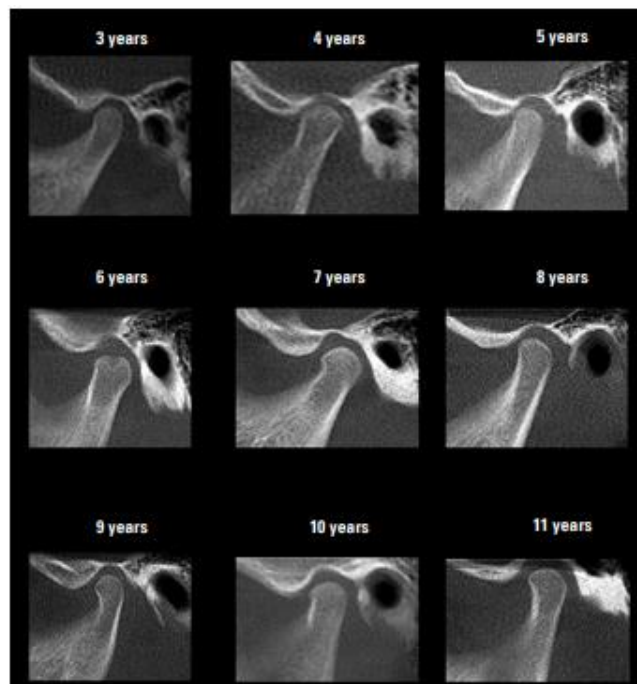
Anatomi sendi temporomandibular pada temporal dibagi menjadi tiga bagian. Bagian terbesar pada temporal yaitu fosa artikularis yang merupakan struktur berbentuk cekung, memanjang dari bagian posterior lereng eminensia artikularis sampai ke prosesus glenoidalis yang membatasi fosa dengan meatus akustikus eksternal. Fosa artikularis memiliki permukaan yang tipis dan tampak transparan pada tengkorak kering. Bagian kedua, yaitu eminensia artikularis yang merupakan tonjolan tulang transversal yang kontiniu pada permukaan mediolateral artikular. Eminensia artikularis biasanya berukuran tebal dan merupakan komponen fungsional terbesar sendi temporomandibular. Bagian ketiga yaitu bidang preglonoid yaitu area datar pada anterior eminensia (Milorio, et al., 2004: 933-944).

Struktur tulang berbentuk U terbalik yang berartikulasi dengan tulang temporal terdapat pada mandibula. Kondilus mandibula memiliki lebar sekitar 15-20 mm dan 8-10 mm pada dimensi anteroposterior. Bentuk kepala kondilus

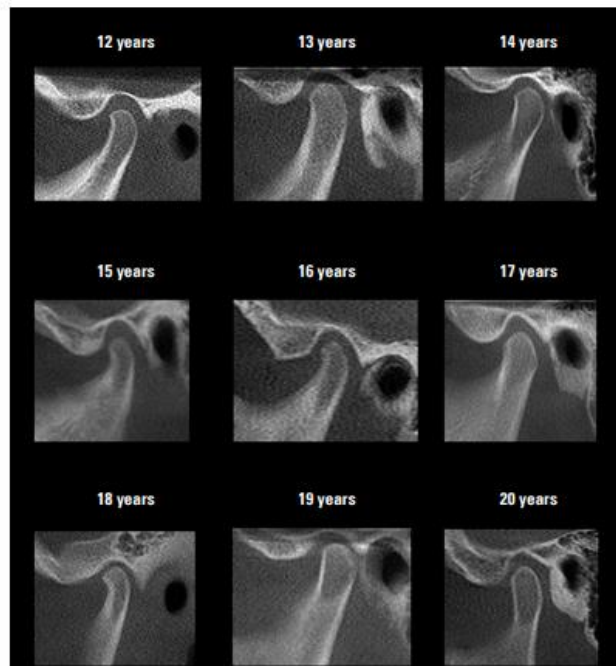
cenderung berbentuk membulat pada bidang mediolateral dan cembung pada bidang anteroposterior. Pada aspek medial, dibawah permukaan artikular, terdapat depresi prominansia yaitu fovea pterygoid, yang merupakan perlekatan muskulus pterygoid lateral (Miloró, et al., 2004: 944).



Gambar 2. 1 Struktur Tulang Sendi Temporomandibular Sebelah Kiri. (1) Aspek Sagital, (2) Aspek Koronal (Miloró, et al., 2004: 933).



Gambar 2.2 Pertumbuhan dan Perkembangan TMJ Pada Lateral View Usia 3 – 11 Tahun (Neto, 2010).



Gambar 2.2 Pertumbuhan dan Perkembangan TMJ Pada Lateral View Usia 12 – 20 Tahun (Neto, 2010).

2. Prosesus Kondiloideus

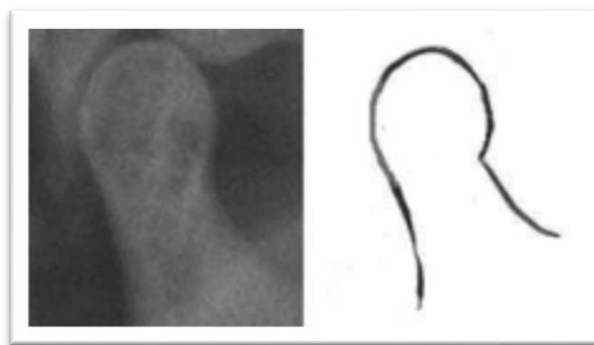
Prosesus kondiloideus merupakan bagian dari mandibula yang berartikulasi dengan kranium selama pergerakan berlangsung (Greenberg, 2008). Prosesus kondiloideus sangat bervariasi bentuk dan ukurannya. Panjangnya sekitar 15-23 mm dari sisi mediolateral, dan 8-10 mm dari sisi anteroposterior (Lurie, 2009).

3. Variasi Bentuk Kondilus

Bentuk kepala kondilus pada sendi temporomandibular memiliki banyak variasi dalam kelompok usia dan individu yang berbeda, baik dalam kondisi normal maupun patologis (Hedge, *et al.*, 2013). Variasi bentuk kondilus terjadi akibat faktor usia, jenis kelamin, tipe wajah, daya oklusal, dan tipe maloklusi. Kondilus mandibula diperkirakan mengalami perkembangan sejak awal kehidupan dan

mengalami modifikasi sepanjang kehidupan untuk beradaptasi dengan daya fungsional. Sedikit keasimetrisan diperkirakan dapat muncul selama pertumbuhan kondilus normal. Perkembangan kondilus mandibula terjadi karena proses remodeling (Neto, et al., 2010). Morfologi kepala kondilus yang normal dibagi ke dalam lima jenis yaitu (Oliveira, et al., 2009 ; Sunil C, et al., 2016) :

1. *Round* merupakan bentuk kepala kondilus yang memiliki pertemuan antara bagian leher lebih menyempit dan meluas ketika pada permukaan kepala kondilus sehingga kepala kondilus berbentuk membulat atau oval.

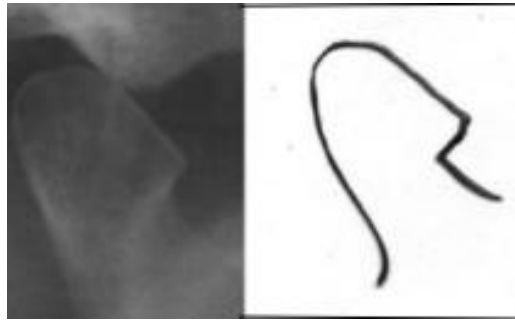


Gambar 2. 2 Kepala kondilus berbentuk *round* (Sunil C, et al., 2016).



Gambar 2. 3 Kepala kondilus berbentuk *round* (Oliveira, et al., 2009).

2. *Angled*, merupakan bentuk kepala kondilus yang memiliki pertemuan antara leher dengan kepala kondilus pada satu sisi membentuk sudut sehingga seperti paruh burung dengan adanya permukaan seperti paruh yang timbul keluar.

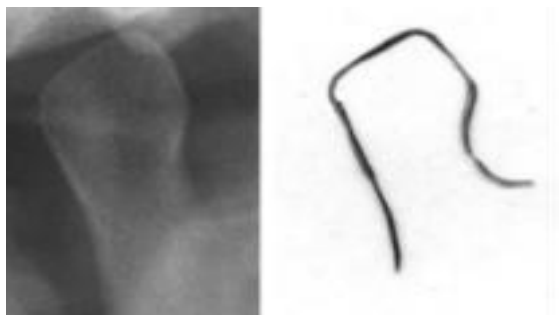


Gambar 2. 4 Kepala kondilus berbentuk *angled* (Sunil C, *et al.*, 2016).




Gambar 2. 5 Kepala kondilus berbentuk *angled* (Oliveira, *et al.*, 2009).

3. *Pointed*, merupakan bentuk kepala kondilus yang membentuk sudut seperti *diamond* pada bagian superior.

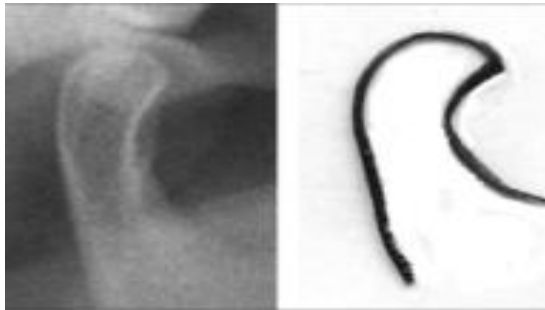


Gambar 2. 6 Kepala kondilus berbentuk *pointed* (Sunil C, *et al.*, 2016).



Gambar 2. 7 Kepala kondilus berbentuk *pointed* (Oliveira, *et al.*, 2009).

4. *Crooked Finger*, merupakan bentuk kepala kondilus yang memiliki pertemuan pada bagian leher dan kepala terlihat melengkung sehingga berbentuk seperti jari yang bengkok. Terlihat bengkok pada pertemuan bagian leher dan kepala kondilus.



Gambar 2. 8 Kepala kondilus berbentuk *crooked finger* (Sunil C, *et al.*, 2016).

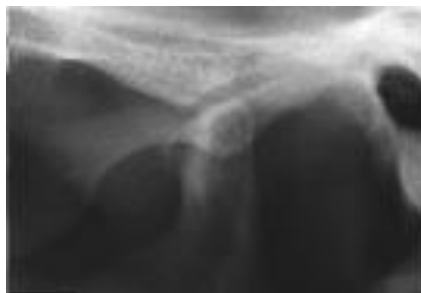5. *Flat*, merupakan bentuk kepala kondilus yang memiliki permukaan yang datar.



Gambar 2. 9 Kepala kondilus berbentuk *flat* (Oliveira, *et al.*, 2009).

Variasi morfologi kepala kondilus muncul berdasarkan usia, jenis kelamin, tipe wajah, gaya oklusal, beban fungsional, dan tipe maloklusi. Prevalensi perubahan prosesus kondilus muncul pada sendi temporomandibular lansia karena degenerasi pada sendi (Valladares, *et al.*, 2010). Bentuk patologis kepala kondilus (Mathew, *et al.*, 2011):

1. *Osteophyte*, tampak adanya pertumbuhan tulang di bagian anterior atau superior; anterior dan superior.

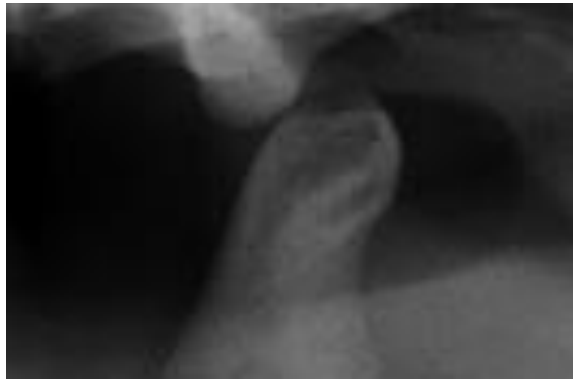

Gambar 2. 10 Kepala kondilus pasien TMD berbentuk *osteophyte* (Atiff S, 2016).



Gambar 2. 11 Kepala kondilus pada pasien TMD berbentuk *osteophyte* (Restropo-jaramillo, Tallents, & Zuniga, 2012).

2. *Erosion*, tergerusnya sebagian daerah kepala kondilus disertai penurunan densitas pada daerah tersebut.

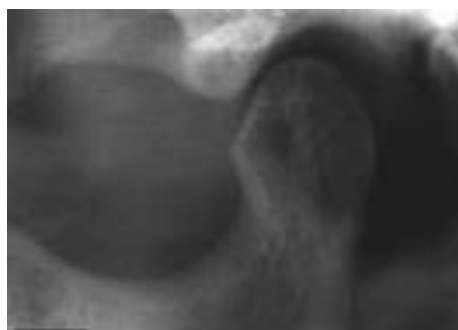

Gambar 2. 12 Kepala kondilus pasien TMD berbentuk *erosion* (Atiff S, 2016).

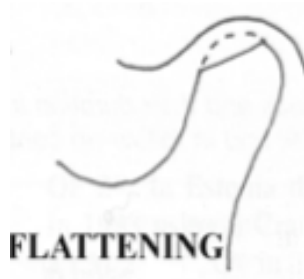

Gambar 2. 13 Kepala kondilus pasien TMD berbentuk *erosion* (Atiff S, 2016).

3. *Flattening*, terjadi pengikisan pada korteks tulang sehingga kepala kondilus tampak datar dan tidak lagi berbentuk cembung.

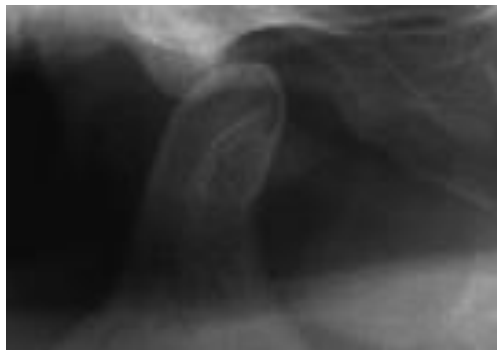


Gambar 2. 14 Kepala kondilus pasien TMD berbentuk *flattening* (Atiff S, 2016)




Gambar 2. 15 Kepala kondilus pada pasien TMD berbentuk *flattening* (Restropo-jaramillo, Tallents, & Zuniga, 2012).

4. *Sclerosis*, pengerasan abnormal pada jaringan kepala kondilus.



Gambar 2. 16 Kepala kondilus pasien TMD berbentuk *sclerosis* (Atiff S, 2016).



Gambar 2. 17 Kepala kondilus pasien TMD berbentuk *sclerosis* (Restropo-jaramillo, Tallents, & Zuniga, 2012).

4. Posisi Kondilus

Edwin L.C dan Joseph R.T berpendapat bahwa ruang sendi anterosuperior memiliki ukuran jarak yang tetap pada sendi normal. Ukuran normal sendi anterosuperior adalah 1,5-2 mm. Ruang sendi superior, posteriorsuperior, dan posterior lebih bervariasi karena terdapat variasi normal pada ukuran diskus dan pada ukuran kondilus dan fosa glenoid. Sebaliknya, pada sendi abnormal, interval interartikular memiliki lebar sendi yang tidak tetap/konsisten dan memungkinkan ukuran kurang dari normal atau melebihi normal.

Menurut Edwin dan Joseph (1990) ruang sendi anteriorsuperior dan superior merupakan interval ukuran jarak yang paling signifikan. Secara radiografi, ini merupakan ruang sendi yang dapat digunakan untuk memperkirakan posisi, kondisi, dan dalam beberapa kasus dapat digunakan untuk memperkirakan bentuk dari diskus artikularis.

Berbagai faktor etiologi dapat menyebabkan adanya perubahan posisi kepala kondilus. Kondilus dapat berpindah posisi ke anterior, posterior, maupun ke superior. Perubahan posisi kondilus ke superior yang diinduksi dinyatakan dapat terjadi pada pasien dengan kekuatan otot unilateral posterior yang tidak didukung dengan baik dan menghasilkan perubahan posisi sebesar 20-50 persen dari ruang sendi. Weinberg menyatakan bahwa tekanan pada jaringan lunak sekitar TMJ dapat menyebabkan adanya perpindahan kondilus ke arah superior terhadap fossa glenoidalis (Weinberg, 1975: 59-76).

Perpindahan posisi dapat terjadi secara alamiah. Maka, akan sulit untuk menentukan secara pasti etiologi perpindahan ke superior yang terjadi pada

kondilus. Hilangnya gigi posterior juga memiliki asosiasi terhadap penipisan dari diskus artikularis dan dapat memiliki hubungan terhadap perpindahan kondilus ke posterior. Meskipun begitu, perpindahan posterior atau superior dapat pula terjadi pada pasien dengan gigi lengkap. Hal tersebut menunjukkan bahwa perubahan posisi kondilus dapat disebabkan karena alamiah maupun iatrogenic, dan perlu didiagnosa dan dirawat dengan reposisi kondilus inferior (Weinberg, 1975: 59-76).

5. Kartilago dan Sinovium

Kartilago artikular dan synovium merupakan jaringan yang membatasi aspek dalam dari seluruh sendi sinovial, termasuk sendi temporomandibular. Ruangan pada kedua strukur ini disebut kavitas sinovial yang juga berisi cairan sinovial. Fibrokartilago artikular padat melapisi permukaan artikular tulang temporal dan kondilus, dan fibrokartilago ini memiliki kemampuan untuk beregenerasi dan remodeling dibawah tekanan fungsional (Milor, et al., 2004: 934).

Kartilago artikular tersusun oleh kondrosit dan matriks interselular dari serat kolagen, air, dan, mineral pengisi *nonfibrous*. Pada zona superfisial, terdapat sel datar kecil dengan poros panjangnya parallel ke permukaan. Pada zona medial, selnya lebih besar dan berbentuk bulat dengan hanya sedikit pembuluh darah yang terdapat pada area ini. Kartilago mendapatkan nutrisi primer dari difusi oleh cairan sinovial (Milor, et al., 2004: 934-935).

Cairan sinovial berisi cairan *hyaluronic* dalam konsesntrasi yang tinggi dan menyebabkan tingginya visikositas terhadap cairan. Protein yang ditemukan pada cairan sinovial adalah plasma protein. Hanya sedikit jumlah cairan sinovial yang

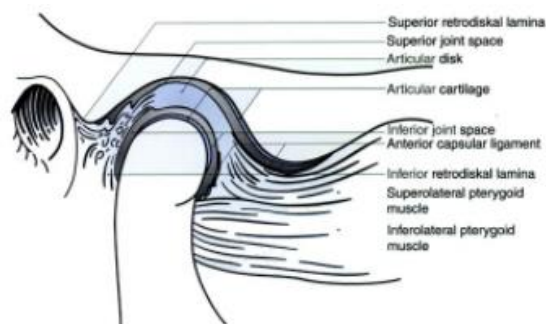
terdapat pada sendi temporomandibular sehat yaitu sekitar 2 mL (Miloro, et al., 2004: 935).

6. Diskus Artikularis

Diskus artikularis merupakan jaringan fibrosa berkolagen dan terletak pada ruang di antara kepala kondilus dan fosa glenoid. Diskus ini memiliki ketebalan yang bervariasi, dan terdiri atas serat kolagen, proteoglikan dan serat elastik, juga terdiri atas sel kartilago dalam jumlah bervariasi yang disebut fibrokartilago (Greenberg and Glick, 2003: 273).

Diskus terdiri dari 3 bagian yaitu *band posterior* yang paling tebal (*zona bilaminar*), *zona intermediate* yang tipis dan *band anterior* (Greenberg and Glick, 2003: 273).

Diskus artikularis melekat pada kutub lateral dan medial kepala kondilus oleh ligamen yang terdiri atas kolagen dan serat elastik. Ligamen ini yang membuat dapat terjadinya gerakan rotasi kondilus selama pembukaan dan penutupan mulut. Bagian sentral diskus artikularis berukuran lebih tipis pada bagian anterior dan berukuran lebih tebal pada bagian posterior. Susunan ini membantu kondilus untuk tetap stabil dalam fosa glenoid (Greenberg and Glick, 2003: 273).



Gambar 2. 18 *Temporomandibular joint (lateral view).*

7. Jaringan Retrodiskal

Jaringan retrodiskal merupakan jaringan lunak yang menempati ruang posterior antara diskus dan kepala kondilus dan bagian ini sering disebut perlekatan posterior (Greenberg *and* Glick, 2003: 274). Aspek superior dari jaringan retrodiskal tersusun atas jaringan elastik yang dinamakan lamina retrodiskal superior dan berfungsi sebagai pembatas sehingga tidak terjadi pergerakan translasi yang terlalu ekstrim. Aspek inferior tersusun atas serat kolagen tanpa jaringan elastik dinamakan lamina retrodiskal inferior dan memiliki fungsi untuk menghubungkan diskus artikularis dengan permukaan posterior artikular kondilus dan dapat mencegah rotasi ekstrik pada diskus. Permukaan superior dan inferior jaringan retrodiskal tertutupi oleh sinovium (Miloró, *et al.*, 2004: 936).

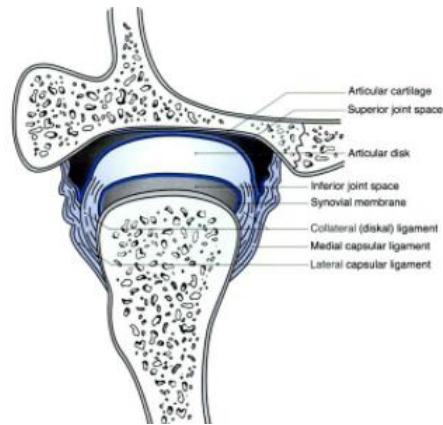
8. Ligamen

Ligamen pada sendi temporomandibular tersusun atas kolagen dan berfungsi untuk menahan pergerakan antara kepala kondilus dan diskus. Terdapat tiga ligamen, yaitu ligamen kolateral, kapsular, dan temporomandibular dan merupakan ligamen fungsional yang merupakan komponen utama sendi temporomandibular (Miloró, *et al.*, 2004: 936).

Ligamen kolateral merupakan sepasang struktur pendek yang melekatkan diskus pada kutub lateral dan medial kondilus. Fungsinya untuk membatasi pergerakan diskus yang terlalu jauh dari kondilus, sehingga memungkinkan gerakan seirama antara kepala kondilus dan diskus (Miloró, *et al.*, 2004: 936).

Ligamen kapsular melekat pada superior tulang temporal sepanjang tepi fosa glenoid dan eminensia artikularis dan melekat pada inferior kondilus. Ligamen ini mengelilingi ruang sendi dan diskus, melekat pada bagian anterior, posterior

serta medial dan lateral. Ligamen kapsular berfungsi untuk menahan tekanan dari bagian medial, lateral, dan inferior (Miloró, *et al.*, 2004: 936).



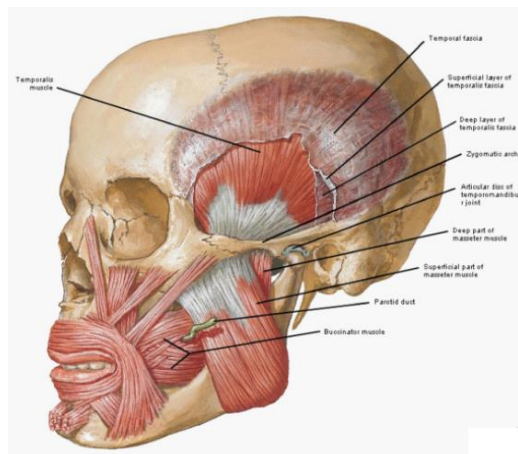
Gambar 2. 19 Gambaran Koronal Sendi Temporomandibular. (1) Ligamen Kolateral, (2) Ligamen Kapsular, (3) Ligamen Temporomandibular (Miloró, *et al.*, 2004: 934).

Ligamen temporomandibular (ligamen lateral) terletak pada bagian lateral dari sendi temporomandibular. Ligamen ini merupakan ligamen utama pada sendi temporomandibular. Ligamen ini terbagi atas dua bagian yaitu bagian dalam dan luar. Bagian dalam ligamen temporomandibular berfungsi untuk membatasi pergerakan posterior kondilus yang berguna dalam melindungi jaringan retrodiskal. Bagian luar ligamen berfungsi untuk membatasi distraksi inferior yang biasa terjadi pada pergerakan translasi dan rotasi (Miloró, *et al.*, 2004: 936-937).

9. Otot-otot

Otot yang mempengaruhi pergerakan mandibula dibagi dalam dua kelompok berdasarkan posisi anatominya. Melekat pada ramus dan kondilus yaitu kelompok otot supramandibular, terdiri atas otot temporalis, maseter, pterigoid medial dan pterigoid lateral. Fungsi kelompok ini yaitu mengangkat mandibular. Kemudian, melekat pada ramus dan simfisis mandibular yaitu kelompok inframandibular, yang memiliki fungsi sebagai depressor mandibular. Kelompok

inframandibular yaitu keempat otot suprahyoid (digastrik, geniohioid, milohioid, stilohioid) dan keempat otot infrahioid (sternohioid, omohioid, sternothiroid, thirohioid) (Miloró, et al., 2004: 937-940).



Gambar 2. 20 Gambaran otot pergerakan mandibula (Miloró, et al., 2004).

10. Vaskularisasi Sendi Temporomandibular

Pembuluh darah berada pada diskus intra-artikularis ketika lahir, namun kemudian menghilang terutama pada bagian sentral sehingga diskus intra artikularis menjadi vaskular. Pembuluh darah kemudian berada pada daerah perifer diskus (Berkovitz et al., 2009). Suplai vaskuler pada sendi temporomandibular berasal dari cabang arteri koronoid eksterna, yaitu *temporal superfisial*, *deep auricular*, *tympanik anterior*, dan *pharyngeal ascendens* (Nanci, 2008).

Arteri koronoid eksterna merupakan pembuluh darah utama yang menyediakan vaskularisasi pada struktur sendi. Arteri meninggalkan leher dan berjalan kearah superior dan posterior dan melekat pada substansi kelenjar parotid. Arteri karotis eksterna mengirimkan dua cabangnya yaitu arteri lingual dan fasial. Pada leher prosesus kondiloideus, arteri karotis eksterna terbelah menjadi arteri

superfisial temporal pada posterior dan arteri maksilaris interna pada bagian inferior. Kedua arteri ini menyediakan suplai untuk otot-otot pengunyahan dan persendian temporomandibular (Okeson, 2008).

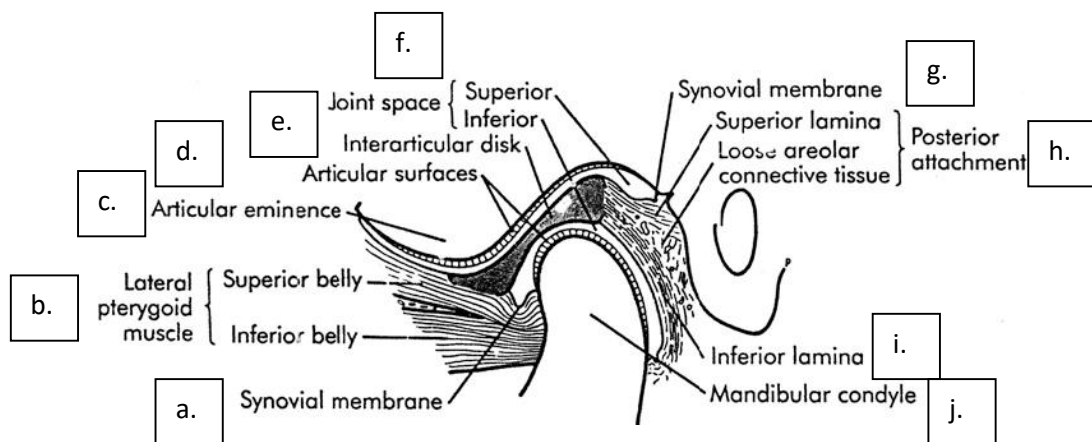
11. Persarafan Sendi Temporomandibular

Struktur pengunyahan utama diinervasi oleh saraf trigeminal, tetapi saraf kranial VII, IX, X, dan XI serta saraf servikalis 2 dan 3 ikut berkontribusi. Divisi mandibular dan saraf trigeminal menyuplai inervasi motorik pada otot mastikasi dan bagian anterior otot digastrikus. Cabang saraf aurikotemporal memberikan inervasi sensoris pada sendi temporomandibular (Berkovitz et al.,2009).

Saraf dalam temporal dan masseter menginervasi daerah anterior persendian temporomandibular. Sekitar 75% saraf masseter menginervasi bagian anteromedial kapsul sendi temporomandibular. Sekitar 33% cabang terpisah saraf trigeminal divisi maksila melewati *mandibular notch* dan menginervasi kapsul bagian anteromedial. Suplai saraf autonomi dibawa menuju sendi oleh saraf aurikotemporal dan berjalan sepanjang arteri superfisial temporal (Greenberg and Glick, 2003).

2.1.3 Fisiologi TMJ

Sendi Temporomandibular merupakan salah satu sendi yang sangat kompleks di dalam tubuh manusia. Sendi tersebut dapat bergerak ke berbagai arah dengan melibatkan banyak struktur. Secara fisiologis gerakan TMJ dikenal sebagai *ginglymoarthrodial joint*, karena dapat melakukan dua jenis gerakan yaitu rotasi (*ginglymoid*) dan meluncur (*arthrodial*) (Okeson, 2008).



Gambar 2. 21 Struktur *Temporomandibular Joint Lateral* (White, et al., 2004).

Keterangan : (a) Membran sinovial (b) Otot pterygoideus lateral : perut bagian atas dan perut bagian bawah (c) Eminensia artikularis (d) Permukaan artikular (e) Diskus antara artikular (f) Ruang sendi ; atas dan bawah (g) Membran sinovial (h) Perlekatan posterior : Lamina atas, areolar longgar, jaringan ikat (i) lamina bawah (j) Kondilus mandibula

Pola pergerakannya menyerupai *tear drop-shaped* (tetesan air) dan terbagi menjadi gerak membuka serta menutup. Keadaan normal pada saat membuka mulut, kondilus akan bergerak ke anterior karena tarikan otot pterigoideus lateralis superior lalu *superior retrodiscal ligament* akan meregang, memutar diskus di bagian posterior kondilus. Adanya tekanan interartikularis yang ditimbulkan otot pembuka mulut akan mempertahankan kondilus tetap berada pada *intermediate zone*, yang merupakan bagian yang paling tipis dari diskus artikularis (Okeson, 2008).

Selama pergerakan mandibula maka diskus akan bergerak secara *flexibel* dan dapat beradaptasi sesuai fungsi dan permukaan artikular. Diskus akan tetap mempertahankan morfologinya selama tidak ada kekuatan yang merusak ataupun perubahan struktur pada TMJ. Apabila perubahan struktur ini terjadi, maka diskus

akan berubah secara *irreversible* dan menghasilkan perubahan selama fungsi pergerakan mandibular (Okeson, 2008).

2.2 Tinjauan Kliking sebagai Gejala Gangguan TMJ

1. Gangguan Temporomandibular Joint (TMJ)

Gangguan TMJ merupakan istilah dari kumpulan kondisi klinik yang mempengaruhi otot-otot mastikasi dan struktur-struktur yang berkaitan, yang menghasilkan gejala rasa sakit dan atau gangguan fungsi. *The American Dental Association* menggambarkan gangguan TMJ sebagai suatu perubahan pada sistem mastikasi (Patimah, 1998).

Peningkatan aktifitas otot menyebabkan peningkatan tekanan interartikularis dan pemanjangan *lamina inferior retrodiscal* serta *collateral discal ligament*. Hal ini merubah posisi diskus ke anteromedial karena kerja otot pterigoid lateral superior menurun (Okeson, 2008). Kondisi kondilus yang berada pada *posterior border* diskus menyebabkan pergerakan translasi yang abnormal selama mandibula berfungsi. Apabila kondisi ini dibiarkan maka akan terjadi *derangement* dari kondilus (Okeson, 2008).

Kondisi kondilus yang berada pada *posterior border* diskus yang terus menerus menyebabkan penipisan bagian *posterior border* diskus (Okeson, 2008). Semakin besar penipisan pada *posterior border* diskus maka dapat menyebabkan dislokasi diskus (*disc dislocation*). Apabila individu mengalami kondisi tersebut namun mampu mengembalikan kondilus ke posisi awal disebut dengan *dislocation with reduction*. Apabila individu tersebut tidak mampu mengembalikan dislokasi

diskus ke posisi normalnya maka dikenal dengan istilah *disc dislocation without reduction* (Okeson, 2008). Bentuk diskus tergantung pada morfologi kondilus dan fossa mandibula. Jika kondisi ini dibiarkan terus-menerus dan jika respon adaptif kartilago buruk dan *remodeling* tidak seimbang (White, 2004 ; Tanaka, *et al.*, 2008), akan terjadi kerusakan pada kondilus (Okeson, 2008).

2. Gejala-gejala Gangguan Sendi Temporomandibular

Gangguan sendi temporomandibular biasanya menimbulkan gejala-gejala yang dapat dirasakan oleh pasien. Gejala yang dirasakan cenderung bersifat kronis, tidak khas dan beberapa gejala bahkan tampak seperti tidak berhubungan dengan sendi temporomandibular. Gejala yang umum dikeluhkan adalah nyeri telinga, telinga terasa tersumbat, telinga berdengung (*tinnitus*), nyeri otot rahang, nyeri kening dan pipi, nyeri pada kepala dan leher, bunyi klik dan pop, pembukaan mulut menjadi terbatas dan terasa terkunci, sulit membuka mulut secara maksimal, dan perubahan oklusi (Ogus., *et al.*, 1990).

Keluhan utama yang paling sering dirasakan pada disfungsi sendi temporomandibular adalah rasa sakit dan nyeri pada sendi, bunyi sendi, dan keterbatasan pergerakan mandibular.

3. Etiologi Gangguan Sendi Temporomandibular

Sendi temporomandibular adalah salah satu unit dari sistem pengunyahan, dimana fungsinya tergantung pada kesehatan komponen-komponen lainnya. Salah satu komponennya yaitu otot-otot pengunyahan, dimana pada keadaan otot pengunyahan kejang dapat menyebabkan kelainan sendi temporomandibular yang disebut disfungsi temporomandibular (Elias, 1990).

Disfungsi sendi temporomandibular merupakan kondisi abnormal dan timbul bila kebutuhan fungsional sendi melampaui kemampuan adaptasinya (Ogus, 1990). Sendi temporomandibular yang diberikan beban berlebih akan menyebabkan kerusakan pada strukturnya atau mengganggu hubungan fungsional yang normal antara kondilus, diskus, dan eminensia, yang akan menimbulkan rasa sakit, kelainan fungsi tubuh, atau kedua-duanya (Gross, 1995).

Gangguan pada sendi temporomandibular merupakan masalah yang kompleks. Karena otot dan sendi bekerja bersamaan, bila fungsi dari salah satu atau keduanya terganggu, mengakibatkan kaku otot, nyeri kepala, nyeri telinga, maloklusi, bunyi sendi atau rahang terkunci (Ogus, 1990). Pada era 1970-an, ditentukan tiga faktor utama gangguan sendi temporomandibular, yaitu anatomis, neuromuscular, dan psikologi. Perkembangan berikutnya, faktor-faktor etiologi dibagi menjadi (Gross, 1995):

- 1) Faktor yang memperberat (predisposisi): kondisi sistemik (kesehatan umum), psikologi (tingkah laku/kepribadian) dan faktor struktural (oklusi dan sendi).
- 2) Faktor awal (inisiasi) atau pencetus: trauma, overloading, atau kebiasaan buruk.
- 3) Faktor pendukung: tingkah laku, sosial, dan masalah emosional.

Sedangkan, Carlsson pada tahun 1999 membagi etiologi gangguan sendi temporomandibular menjadi:

- 1) Faktor Struktural/Fungsional

Faktor struktural atau fungsional terdiri dari :

1. Trauma: Gaya yang melebihi batas normal, dapat menyebabkan luka pada struktur yang terkena. Trauma langsung atau tidak langsung pada rahang

atau wajah akan memperberat masalah pada otot dan sendi temporomandibular. Beberapa penelitian menunjukkan banyak pasien dengan gangguan sendi temporomandibular mengeluh nyeri wajah.

2. *Teeth grinding* dan *teeth clenching* dapat meningkatkan keausan lapisan kartilago. Banyak pasien merasa nyeri atau kaku otot dan nyeri telinga saat bangun pagi.
3. Kebiasaan mengunyah permen karet dan menggigit kuku.
4. Kebiasaan yang berhubungan dengan pekerjaan, seperti menahan telepon diantara leher dan bahu.
5. Masalah gigi dan oklusi. Pasien mengeluh rasa tidak nyaman saat menggigit atau kontak antara gigi telah berubah. Mengunyah pada satu sisi rahang dan oklusi yang tidak harmonis menyebabkan mandibular akan bergeser dari posisi yang seharusnya ke sisi lain dan mencari posisi yang nyaman pada saat menutup mulut. Hal ini memicu perubahan letak posisi kondilus pada fossa artikularis dan mengakibatkan terjadinya gangguan sendi temporomandibular (Elias S, 1990).

2) Faktor Sistemik

Beberapa studi epidemiologi menyimpulkan bahwa individu dengan kesehatan umum yang kurang baik, akan merasa gejala dan tanda gangguan sendi temporomandibular lebih serung dibandingkan dengan individu dengan kondisi sistemik yang baik. Hal tersebut merupakan konsekuensi akibat meningkatnya kerentanan sistemik mastikasi pada subjek dengan kondisi sistemik buruk atau dapat pula menjadi indikasi pengaruh dari

penyakit sistemik yang dapat mempengaruhi sendi temporomandibular dan otot-otot terkait sendi temporomandibular.

3) Faktor Psikososial

Stress adalah respon yang non spesifik dari tubuh terhadap setiap rangsangan dari luar. Jadi setiap perubahan dalam hidup dapat menyebabkan stress. Stress yang berlebih dapat mempengaruhi emosi dan fisik. Reaksi tubuh manusia terhadap stress sangat bervariasi bergantung dari individu yang bersangkutan (Runkat, 1998).

Pada keadaan stress, kegiatan parafungsi menjadi aktif dan ini akan sangat buruk akibatnya terhadap otot-otot sendi rahang. Kegiatan parafungsi yang dilakukan adalah mengatupkan gigi dengan kontraksi otot yang kuat (*clenching*). Gerakan-gerakan yang mengakibatkan keausan gigi (*grinding*), dan *bruxism*.

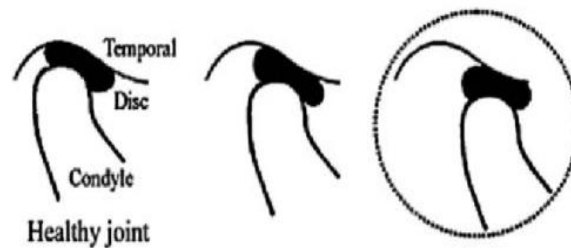
Tanda-tanda stress yang spesifik pada daerah mulut :

1. Rasa sakit pada otot-otot kepala, leher, dan rahang.
2. Rasa sakit dan bunyi kliking pada sendi rahang.
3. Gigi menjadi aus dan sensitif terhadap panas atau dingin.

Stress tidak bisa dihilangkan, tetapi bisa dikontrol untuk dapat menyesuaikan diri sehingga tidak terpengaruh negatif terhadap otot-otot pengunyahan serta jaringan lain (Runkat, 1998). Ketika tekanan emosional meningkat, maka tekanan pada artikular berlebihan yang menyebabkan terjadinya perubahan pergerakan. Tekanan yang berlebihan pada sendi dapat mengakibatkan penipisan diskus. Tekanan berlebihan yang terus

menerus pada akhirnya menyebabkan perforasi dan keausan sampai terjadinya fraktur pada diskus (Gross, 1995).

Kondilus pada keadaan normal bergerak berputar dan meluncur. Saat membuka mulut lebar, kondilus tidak hanya berotasi tetapi juga translasi ke bagian paling inferior emonensia artikularis. Selama fungsi ini bagian bikonkaf dari diskus tetap berada diantara kondilus dan fossa artikularis, dengan kondilus melawan zona intermediate di semua fase membuka dan menutup.



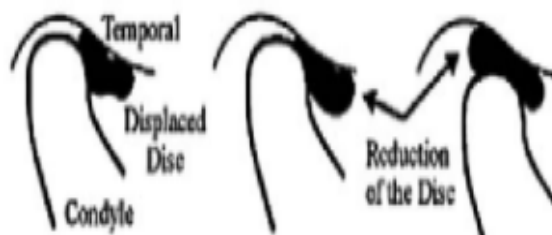
Gambar 2. 22 Pergerakan normal diskus (Gross Sheldon, Peter Richard. 1995. *Clinical Management of temporomandibular disorders and orofacial pain*. USA. Quintessance Books).

Beberapa penggolongan kelainan diskus telah diperkenalkan dari tahun ke tahun, namun yang paling sering terjadi adalah:

1. Pergeseran diskus anterior dengan reduksi

Pergeseran diskus anterior dengan reduksi, diskus berada di posisi anterior dan median terhadap kondilus dalam posisi menutup. Saat membuka, kondilus bergerak menuju posterior band dari diskus lalu kembali lagi pada posisi normal. Saat menutup, kondilus tergelincir ke arah posterior dan berada di depan jaringan retrodiskus (Gross, 1995).

Pasien dengan kaku sendi dan otot, bunyi sendi (seperti kliking) sering terdengar waktu membuka, pada saat kondilus bergerak dari posterior diskus ke bagian tengah diskus. Beberapa kasus, bunyi sendi dapat terdengar atau terpalpasi selama gerakan menutup. Pembukaan mulut dapat normal atau sedikit terbatas, disertai dengan bunyi sendi saat gerakan membuka. Secara anatomis bunyi sendi pada saat membuka mulut diakibatkan terjadinya reduksi diskus dari posisi normal. Bunyi sendi saat pergerakan menutup disebabkan karena diskus gagal untuk menjaga posisi antara kepala kondilus dengan eminensia artikularis. Krepitasi juga dapat terjadi dan biasanya dihasilkan oleh gerakan diskus artikularis melewati permukaan yang tidak rata (Gross, 1995; Carlsson, 1999).




Gambar 2. 23 *Anterior Disc Displacement With Reduction* (Gross Sheldon, Peter Richard. 1995. *Clinical Management of temporomandibular disorders and orofacial pain*. USA. Quintessance Books).

2. Pergeseran diskus anterior tanpa reduksi

Pergeseran diskus anterior tanpa reduksi, tipe ini terjadi kerusakan yang menetap pada bagian dalam diskus sehingga kondulus tidak mampu bertranslasi ke anterior sepenuhnya, akibatnya menghambat pembukaan maksimal dan menyebabkan deviasi mandibular pada sisi yang berlawanan. Pada pasien ini tidak terjadi bunyi sendi, sebab kondilus tidak mampu bertanslasi ke bagian posterior diskus. Translasi yang minimal ini dapat membatasi gerakan membuka mulut, beberapa penelitian menjelaskan bahwa pembatasan gerak mungkin tidak langsung

berhubungan dengan perpindahan diskus tetapi lebih pada kondisi diskus terhadap fossa yang menyebabkan hambatan saat sendi meluncur (Gross, 1995; Carlsson, 1999).



Gambar 2. 24 *Anterior Disc Displacement Without Reduction* (Gross Sheldon, Peter Richard. 1995. *Clinical Management of temporomandibular disorders and orofacial pain*. USA. Quintessance Books.).

3. Bunyi Sendi dan Hambatan Pergerakan Sendi

Gejala disfungsi pada TMJ dapat dibagi menjadi dua tipe, yaitu bunyi sendi dan hambatan pergerakan sendi (Okeson, 2008). Macam bunyi sendi adalah bunyi keletuk (*clicking*), letupan (*popping*), bunyi menciut (*grating*) atau krepitasi (Wanman, 1990).

Kliking merupakan gejala klinis dari *myofascial dysfunction* dan gangguan TMJ (Dos Anjos Pontual, *et al.*, 2012). Bunyi kliking adalah serangkaian bunyi klik, seperti *snapping* dan *cracking* yang timbul saat Bergeraknya mandibula. Bunyi tunggal dalam waktu yang singkat. Bunyi tersebut dapat berupa bunyi yang berdebut yang perlahan, samar sampai bunyi retak yang tajam dan keras. Suara ini relative kuat terdengar dan kadang-kadang terdengar seperti suara satu tepukan (Okeson, 2008).

Kliking dapat terjadi saat membuka dan menutup mulut. Terjadi pada saat pembukaan mulut sekitar 1-2 cm. Bunyi tersebut dihasilkan oleh permukaan

artikular yang tidak rata. Kliking merupakan gejala tersering yang menandakan adanya gangguan TMJ dan dislokasi diskus artikularis. Kliking mempunyai amplitudo tinggi karena telah terjadi abrasi pada tulang kondilus. Pada umumnya, bunyi tersebut hanya dapat didengar oleh penderita, namun pada beberapa kasus, bunyi tersebut menjadi cukup keras sehingga dapat didengar oleh orang lain (Suryonegoro, 1994).

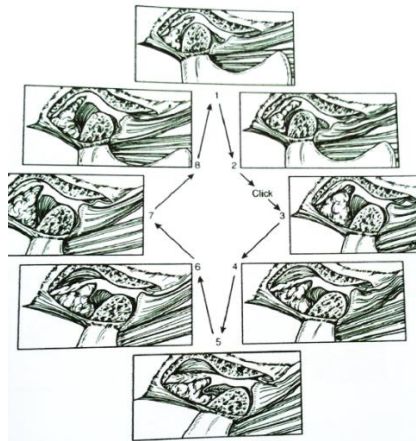
Bunyi ini dapat didengarkan dengan stetoskop dan dirasakan dengan palpasi pada daerah TMJ pada saat gerakan membuka dan menutup mulut (Okeson, 2008). Klik halus atau *popping click* (bunyi letusan/letupan/ledakan klik) adalah bunyi yang dihasilkan dari pembukaan pada lebar-sedang (lebih besar dari 2 cm) atau pada pembukaan mulut maksimum, bunyi yang dihasilkan keras. Terjadi pada pasien dengan riwayat dislokasi TMJ. Klik halus mempunyai frekuensi rendah dan amplitudo yang rendah. Apabila terdapat rasa sakit, maka kemungkinan terjadi kelainan intrakapsular (Okeson, 2008).

Stabilitas diskus dan TMJ selama pergerakan tergantung pada kombinasi morfologi diskus dan tekanan interartikular (Okeson, 2008). Jika kliking dibiarkan, ligamen di sekitar TMJ dapat robek (Gonzales, 1999).

Bunyi sendi dapat dibagi menjadi beberapa katerogi, antara lain :

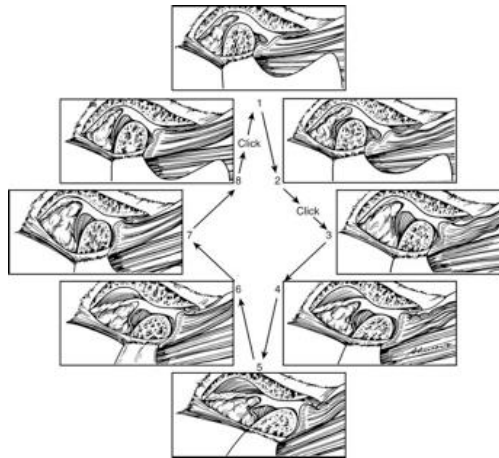
1. *Reciprocal click*, yaitu bunyi sendi yang terjadi pada waktu membuka dan menutup mulut.
2. *Reproducible opening click*, yaitu bunyi yang terjadi pada membuka mulut dan terjadi secara berulang.

3. *Reproducible laterotrusion click*, yaitu bunyi sendi yang terjadi pada waktu rahang bawah bergerak ke lateral, yang juga terjadi secara berulang dan tidak ada pada waktu membuka.
4. *Reproducible closing click*, yaitu bunyi yang terjadi pada waktu menutup mulut dan berulang.
5. *Non Reproducible click*, dimana bunyi terjadi pada waktu membuka dan pada gerakan lateral, tetapi tidak berulang (Laura, 1994).



Gambar 2. 25 *Single Click*. Pada posisi 2 dan 3 terdengar bunyi klik karena kondilus bergerak melalui *posterior border* (batas posterior) sebelum ke *intermediate zone*. Fungsi kondilus dan diskus bergerak normal kembali selama sisa pembukaan dan ataupun penutupan mandibula (Okeson, 2008).

Reciprocal click biasanya terjadi pada saat mandibula mendekati posisi *intercuspal* (Okeson, 2008). *Reciprocal click*, berupa *initial click* pada saat membuka mulut dan *terminal click* pada saat menutup mulut (Luciana, 2012). Kerusakan yang terus dibiarkan dapat menyebabkan *reciprocal click* (Okeson, 2008).



Gambar 2. 26 *Reciprocal Click*. Posisi no 2 dan 3 terdengar klik karena kondilus bergerak melalui batas posterior diskus, kemudian terdengar bunyi klik kedua sekali lagi pada saat kondilus bergerak dari *intermediate zone* kebagian batas posterior (antara nomor 8 dan 1) (Okeson, 2008).

2.3 Temporomandibular Disorder (TMD)

Istilah gangguan sendi temporomandibular didefinisikan oleh *American Dental Association* (ADA) pada tahun 1982 sebagai “karakteristik dari gejala regional, meliputi rasa sakit pada daerah sendi temporomandibular dan otot-otot mastikasi, biasanya disertai dengan terbatasnya pergerakan mandibular, dan atau bunyi pada persendian (kliking dan krepitus)” (Olmos, 2008: 9).

Sejumlah modalitas pencitraan telah digunakan untuk pemeriksaan pasien yang mengalami masalah gangguan sendi temporomandibular. Meskipun penilaian klinis dari sendi temporomandibular memberikan informasi yang terbatas sehubungan dengan statusnya, pencitraan hanya boleh dilakukan jika pemeriksaan fisik secara menyeluruh menunjukkan perlunya informasi lebih lanjut dan dibutuhkan untuk manajemen pasien (Larhein and Westesson, 2006: 143).

Temporomandibular disorder (TMD) adalah suatu kondisi dan mukoskeletal degeneratif yang berhubungan dengan deformitas morfologi dan

fungsional TMJ. Termasuk di dalamnya adalah keabnormalan dari posisi dan struktur dari komponennya. TMD mengganggu TMJ, otot pengunyah, dan struktur terkait. Biasanya pada praktek umum (*general practitioner*), pasien dengan gangguan ini mengeluhkan gejala yang persisten atau nyeri wajah yang kronik (Hordcloft, 2003). Tanda dan gejalanya dapat berupa bunyi klik pada sendi disertai nyeri, keterbatasan membuka mulut, nyeri kranial maupun muskular atau yang sering disebut juga nyeri orofasial (Tanaka *et al.*, 2008).

2.4 Radiografi Panoramik

Radiografi panoramik merupakan prosedur ekstraoral sederhana yang memperlihatkan gambaran rahang atas dan rahang bawah pada satu film. Gambaran radiograf panoramic saat ini dapat berupa gambaran konvensional pada sebuah film ataupun berbentuk data digital dalam komputer (White dan Pharoah, 2009).

1. Radiografik Panoramik Konvensional

Radiograf panoramik konvensional memiliki beberapa batasan dalam penggunaannya, antara lain kemungkinan adanya kontinuitasi lingkungan penyimpanan film *x-ray* dan ruang prosesing yang memerlukan kondisi berupa paparan cahaya. Radiografi konvensional memiliki keuntungan utama yaitu biayayanya relatif murah dan film cukup mudah ditempatkan di dalam rongga mulut karena sifatnya fleksibel, namun memiliki kekurangan karena relatif tidak efisien dan memerlukan *processing* dimana sering menjadi sumber kesalahan sehingga perlu

dilakukan pengulangan dalam pengambilan gambar (White dan Pharoah, 2009).

2. Radiografi Panoramik Digital

Selama lebih dari 100 tahun, film menjadi satu-satunya media penampil radiograf. Pada tahun 1987, ditemukan teknik radiografi digital yang menggunakan kamera digital dan rekam medik berupa elektronik. Berbeda dengan radiografi panoramik konvensional, radiografi digital tidak menggunakan pengolahan film dengan larutan kimia (Iannucci dan Howerton, 2013).

Radiografi digital menggunakan sensor elektronik dan sistem komputer yang menghasilkan gambar *x-ray* yang ditampilkan pada layar komputer. Sensor menerima informasi secara analog, lalu diubah menjadi gambar digital melalui komputer. Radiografi digital memerlukan dosis radiasi lebih rendah dibandingkan radiografi konvensional. Dosis radiasi yang rendah diperlukan untuk menghasilkan gambar digital, karena sensor yang digunakan lebih sensitif terhadap *x-ray*. Waktu paparan radiasi yang diperlukan pada radiograf konvensional (Iannucci dan Howerton, 2013).



Gambar 2. 27 Mesin Panoramik Digital (White dan Pharoah, 2009).

Secara umum, teknik panoramik digital tidak jauh berbeda dengan panoramik konvensional. Terdapat dua bentuk yang digunakan dalam panoramik digital, yaitu *direct digital imaging* dan *indirect digital imaging*. *Direct digital imaging* adalah pengambilan gambar langsung secara digital. Sedangkan *indirect digital imaging* adalah perubahan bentuk radiograf konvensional menjadi digital dengan menggunakan *scanner* (Iannucci dan Howerton, 2013).

2.4.1 Indikasi dan Teknik

Radiografi panoramik memberikan gambaran luas mengenai maksila dan mandibular, serta sering digunakan untuk melengkapi satu rangkaian radiograf penuh dengan radiograf *bitewing* dan periapikal. Radiografi panoramik biasanya digunakan untuk tujuan (Iannucci dan Howerton, 2013).

1. Evaluasi gigi impaksi.
2. Evaluasi erupsi, pertumbuhan, dan perkembangan gigi.
3. Deteksi kelainan, lesi, dan kondisi rahang
4. Pemeriksaan penyebaran atau perluasan lesi yang besar

5. Evaluasi trauma

Radiograf panoramik tidak setegas atau sejelas gambar intraoral, maka dari itu radiograf panoramik sebaiknya tidak digunakan untuk evaluasi dan diagnosa karies, kelainan periodontal, atau lesi periapikal. Radiograf panoramik sebaiknya tidak digunakan sebagai pengganti radiograf intraoral (Iannucci dan Howerton, 2013).

Prosedur untuk menghasilkan radiograf panoramik antara lain (Iannucci dan Howerton, 2013):

1. Persiapan peralatan radiograf panoramik

Sebelum memulai prosedur, kontrol infeksi perlu dilakukan. Hal-hal yang perlu disiapkan adalah kaset panoramik berisi film ekstraoral dan menyesuaikan unit panoramik sesuai kebutuhan pasien.

2. Persiapan pasien

Prosedur pengambilan foto sebaiknya dijelaskan terlebih dahulu kepada pasien untuk memakai *apron* dan menginstruksikan pasien untuk melepas segala aksesoris yang dapat mengganggu selama pemaparan.

3. Posisi pasien

Posisi pasien disesuaikan agar dapat dihasilkan radiograf yang baik.

2.4.2 Kelebihan dan Kekurangan Panoramik Digital

Radiograf digital tetap memiliki kelebihan dan kekurangan dalam penggunaannya. Beberapa keuntungan dari radiograf panoramik digital yaitu (Lanucci dan Howerton, 2013 ; Pasler dan Vissier, 2007):

1. Resolusi skala abu-abu lebih baik

Radiograf digital menggunakan 256 warna abu-abu, sedangkan radiograf konvensional menggunakan 16-25 warna abu-abu.

2. Paparan sinar radiasi lebih rendah.
3. Radiograf dihasilkan lebih cepat.
4. Tidak menggunakan film dan peralatan yang digunakan lebih sedikit.
5. Efisiensi lebih baik
6. Detail radiograf yang dihasilkan lebih baik
7. Bisa diakses atau dilihat oleh pasien dengan lebih mudah

Radiograf digital memiliki kekurangan diantaranya :

1. Biaya seluruh sistem radiograf digital lebih mahal

Termasuk di dalamnya biaya perawatan dan servis apabila terjadi kerusakan sistem.

2. Kualitas gambar

Resolusi radiograf digital sedikit lebih rendah dibandingkan radiograf konvensional.

3. Ukuran sensor lebih besar

Sensor yang digunakan lebih tebal dan kurang fleksibel dibandingkan film intraoral, sehingga terkadang menimbulkan rasa tidak nyaman untuk pasien.

4. Kurangnya kontrol infeksi
5. Legalitas

BAB III

BAHAN DAN METODE PENELITIAN

3.1 Jenis Penelitian

Jenis penelitian yang digunakan dalam penelitian ini adalah deskriptif, yaitu suatu penelitian yang memberikan gambaran atau uraian mengenai deskripsi bentuk kepala kondilus pada pasien kliking dan tidak kliking di RSGM FKG UNPAD dengan menggunakan radiograf panoramik digital.

3.2 Populasi dan Sampel

3.2.1 Populasi

Populasi penelitian ini adalah data sekunder radiograf panoramik digital di Instalasi Radiologi Kedokteran Gigi RSGM UNPAD pada tahun 2014.

3.2.2 Sampel

Sampel penelitian ini adalah data sekunder yang berasal dari radiograf panoramik digital pasien kliking (berdasarkan hasil pemeriksaan klinis penelitian sebelumnya) dan tidak kliking di Instalasi Radiologi Kedokteran Gigi RSGM UNPAD. Teknik pengambilan sampel yang digunakan adalah dengan metode *purposive sampling*, dengan kriteria :

1. Inklusi

- 1) Gambaran radiograf panoramik pasien berusia 20-70 tahun.
- 2) Radiograf panoramik yang berasal dari pasien kliking dan tidak kliking.

- 3) Anatomi kondilus terlihat jelas pada radiograf panoramik digital.
- 4) Kualitas radiograf panoramik baik

2. Eksklusi

- 1) Gambaran radiograf panoramik pasien dengan fraktur TMJ.
- 2) Gambaran radiograf panoramik pasien dengan riwayat bedah TMJ.
- 3) Gambaran radiograf panoramik dengan kelainan morfologi TMJ, baik secara kongenital atau hereditas.

3.3 Variabel Penelitian

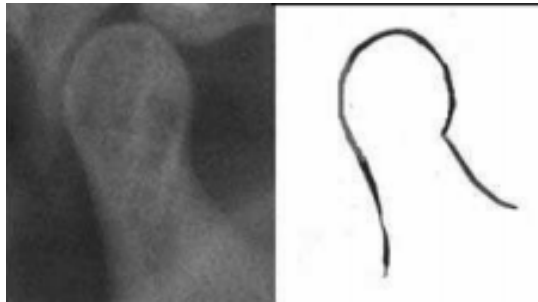
Variabel yang diteliti dalam penelitian ini adalah bentuk kepala kondilus pada data sekunder radiograf panoramik digital pada pasien kliking dan tidak kliking di Instalasi Radiologi Kedokteran Gigi RSGM FKG UNPAD.

3.4 Definisi Operasional

Penelitian ini menggunakan definisi operasional sebagai berikut:

1. Bentuk kepala kondilus merupakan jenis atau macam-macam morfologis kepala kondilus.
 - 1) Bentuk normal kepala kondilus adalah kepala kondilus yang tidak mengalami pengikisan pada korteks tulang atau pengikisan masih dianggap normal (Oliveira et al., 2009 ; Sunil C, *et al.*, 2016) :
 - (1) *Round*, merupakan bentuk round memiliki pertemuan antara bagian leher lebih menyempit dan meluas ketika pada permukaan

kepala kondilus sehingga kepala kondilus berbentuk membulat atau oval.

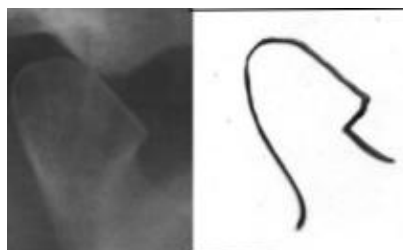


Gambar 3. 1 Kepala kondilus berbentuk *round* (Sunil C, *et al.*, 2016).



Gambar 3. 2 Kepala kondilus berbentuk *round* (Oliveira, *et al.*, 2009).

(2) *Angled*, merupakan bentuk kepala kondilus dengan pertemuan antara leher dengan kepala kondilus pada satu sisi membentuk sudut sehingga seperti paruh burung dengan adanya permukaan seperti paruh yang timbul keluar.

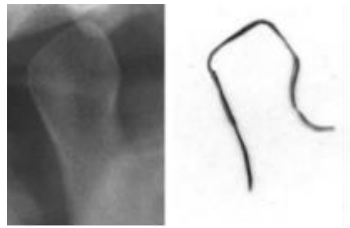


Gambar 3. 3 Kepala kondilus berbentuk *angled* (Sunil C, *et al.*, 2016).



Gambar 3. 4 Kepala kondilus berbentuk *angled* (Oliveira, *et al.*, 2009).

(3) *Pointed*, merupakan bentuk kepala kondilus yang membentuk sudut seperti *diamond* pada bagian superior.

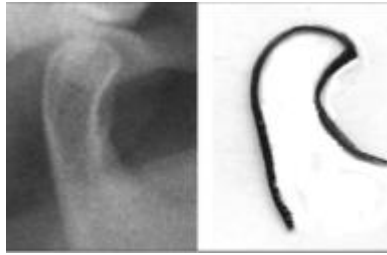


Gambar 3. 5 Kepala kondilus berbentuk *pointed* (Sunil C, *et al.*, 2016).



Gambar 3. 6 Kepala kondilus berbentuk *pointed* (Oliveira, *et al.*, 2009).

(4) *Crooked Finger*, merupakan bentuk kepala dengan pertemuan pada bagian leher dan kepala terlihat melengkung sehingga berbentuk seperti jari yang bengkok. Terlihat bengkok pada pertemuan bagian leher dan kepala kondilus.



Gambar 3. 7 Kepala kondilus berbentuk *crooked finger* (Sunil C, *et al.*, 2016).

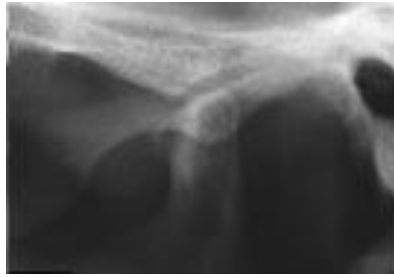(5) *Flat*, merupakan bentuk kepala kondilus dengan memiliki permukaan yang datar.



Gambar 3. 8 Kepala kondilus berbentuk *flat* (Oliveira, *et al.*, 2009).

2) Bentuk patologis kepala kondilus adalah kepala kondilus yang mengalami pengikisan pada korteks tulang atau pengikisan masih dianggap normal (Mathew, *et al.*, 2011) :

(1) *Osteophyte*, tampak adanya pertumbuhan tulang di bagian anterior atau superior; anterior dan superior.

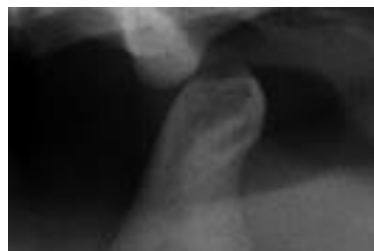

Gambar 3. 9 Kepala kondilus pasien TMD berbentuk *osteophyte* (Atiff S, 2016).



Gambar 3. 10 Kepala kondilus pada pasien TMD berbentuk *osteophyte* (Restropo-jaramillo, Tallents, & Zuniga, 2012).

(2) *Erosion*, pengikisan sebagian daerah kepala kondilus disertai penurunan densitas pada daerah tersebut.

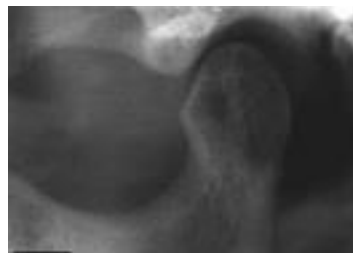

Gambar 3. 11 Kepala kondilus pasien TMD berbentuk *erosion* (Atiff S, 2016).

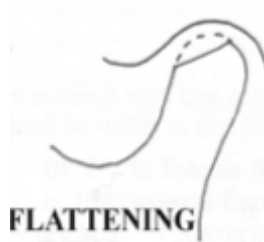

Gambar 3. 12 Kepala kondilus pada pasien TMD berbentuk *erosion* (Restropo-jaramillo, Tallents, & Zuniga, 2012).

- (3) *Flattening*, terjadi pengikisan pada korteks tulang sehingga kepala kondilus tampak datar dan tidak lagi berbentuk cembung.

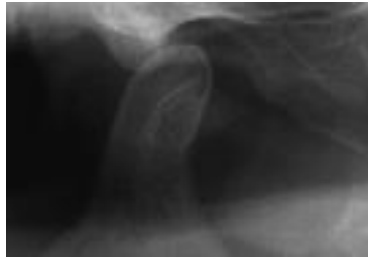


Gambar 3. 13 Kepala kondilus pasien TMD berbentuk *flattening* (Atiff S, 2016).




Gambar 3. 14 Kepala kondilus pada pasien TMD berbentuk *flattening* (Restropo-jaramillo, Tallents, & Zuniga, 2012).

- (4) *Sclerosis*, pengerasan atau penebalan abnormal pada jaringan kepala kondilus.



Gambar 3. 15 Kepala kondilus pasien TMD berbentuk *sclerosis* (Atiff S, 2016).



Gambar 3. 16 Kepala kondilus pada pasien TMD berbentuk *sclerosis* (Restropo-jaramillo, Tallents, & Zuniga, 2012).

- (2) Radiograf panoramik pasien kliking adalah radiograf panoramik yang berasal dari pasien yang mengalami bunyi klik baik unilateral (satu sisi) maupun bilateral (dua sisi) saat membuka dan/ atau menutup mulut.
- (3) Radiograf panoramik pasien tidak kliking adalah radiograf panoramik yang berasal dari pasien yang tidak ditemukan bunyi klik saat membuka dan/atau menutup mulut.

3.5 Alat dan Bahan Penelitian

Adapun alat dan bahan yang dibutuhkan dalam penelitian ini adalah:

1. Data radiograf panoramik digital pada pasien dengan bunyi kliking dan tidak kliking di Instalasi Radiologi Kedokteran Gigi RSGM FKG UNPAD, digunakan sebagai objek yang akan diteliti.
2. Komputer, digunakan untuk melihat objek yang berupa *soft copy* dari data sekunder radiograf panoramik.
3. Alat tulis, digunakan untuk mencatat hasil dari penelitian.

3.6 Prosedur Penelitian

Prosedur penelitian yang akan dilakukan adalah:

1. Tahap Persiapan:

Pembuatan surat perizinan untuk dilakukannya penelitian.

- 1) Membuat surat perizinan untuk melakukan penelitian kepada pihak Fakultas Kedokteran Gigi Universitas Padjajaran.
- 2) Mengurus perizinan pelaksanaan penelitian di Rumah Sakit Gigi dan Mulut Universitas Padjajaran Bandung.
- 3) Memberikan surat izin penelitian ke tempat yang akan dijadikan penelitian.

2. Tahap Pelaksanaan:

- 1) Membuka aplikasi EasyDent dalam komputer di Instalasi Radiologi Kedokteran Gigi RSGM FKG Unpad.
- 2) Peneliti memilih sampel yang akan diteliti yaitu data sekunder dari radiograf panoramik pada pasien dengan bunyi kliking dan tidak kliking berdasarkan penelitian terdahulu di Instalasi Radiologi Kedokteran Gigi RSGM FKG Unpad.

- 3) Melakukan pengamatan dengan melihat dan menilai radiograf bentuk kepala kondilus pasien kliking dan tidak kliking di RSGM FKG UNPAD pada data sekunder radiograf panoramik di Instalasi Radiologi Kedokteran Gigi RSGM FKG Unpad untuk dikategorikan dalam bentuk-bentuk yang sudah tercantum pada tinjauan pustaka.
- 4) Melakukan kalibrasi bentuk kepala kondilus pasien kliking dan tidak kliking di RSGM FKG UNPAD dengan bantuan dari dosen pembimbing.

3.7 Penyajian Data

Gambaran radiograf pasien kliking dan tidak kliking yang disajikan dalam bentuk tabel dan grafik.

BAB IV

HASIL PENELITIAN DAN PEMBAHASAN

4.1.1 Hasil Penelitian

Data radiograf panoramik yang diperoleh pada bulan Juni dan Juli tahun 2014 berdasarkan penelitian terdahulu dari Instalasi Radiologi Kedokteran Gigi RSGM UNPAD berjumlah 31 dengan rincian 11 pasien kliking dan 20 pasien tidak kliking yang telah memenuhi kriteria yang tepat untuk penelitian ini. Data yang diperoleh telah dibedakan menjadi beberapa kategori.

Tabel 4.1 Karakteristik Gambaran Pasien Kliking dan Tidak Kliking Berdasarkan Usia

Usia	Jumlah
12 - 16 tahun	3
17 - 25 tahun	16
26 - 35 tahun	5
36 - 45 tahun	3
46 - 55 tahun	3
55 – 65 tahun	1
> 65 tahun	0

Berdasarkan tabel 4.1 menggambarkan pasien kliking dan pasien tidak kliking berdasarkan usia, yaitu 12 – 16 tahun berjumlah tiga pasien, 17 – 25 tahun berjumlah 16 pasien, 26 – 35 tahun berjumlah lima pasien, 36 – 45 tahun berjumlah

tiga pasien, 46 – 55 tahun berjumlah tiga pasien, dan tidak ditemukan pasien dengan usia lebih dari 65 tahun.

Tabel 4.2 Karakteristik Gambaran Pasien Kliking dan Tidak Kliking Berdasarkan Jenis Kelamin

Kelompok	Jumlah	
	Jenis Kelamin	Laki-laki
	Perempuan	22

Tabel 4.2 menggambarkan pasien TMJ kliking dan tidak kliking berdasarkan jenis kelamin yaitu laki-laki berjumlah 9 orang dan perempuan berjumlah 22 orang.

Tabel 4.3 Karakteristik Sampel Berdasarkan Pasien Kliking dan Tidak Kliking

	Kliking		Tidak Kliking
	Unilateral	Bilateral	
	Kanan	Kiri	
F	2	2	7
%	50	50	100
Total	4	7	20
%	36,36	63,64	100
Total	11		20
%	35,48		64,52

Berdasarkan tabel 4.3 dapat dilihat bahwa pada kelompok unilateral, kliking TMJ kanan dan kiri sama yaitu masing-masing sebanyak dua. Jumlah TMJ kliking unilateral adalah empat, jumlah TMJ kliking bilateral adalah tujuh orang. Jika dibandingkan dengan pasien kliking bilateral 63,64%, pasien kliking unilateral memiliki persentase sebesar 36,36% . Hal ini dapat disimpulkan bahwa kliking mayoritas terjadi secara bilateral dibandingkan unilateral. Perbandingan pasien kliking dengan pasien tidak kliking, pasien kliking terdapat 11 orang dengan persentase sebesar 35,48% dan pasien tidak kliking terdapat 20 orang dengan persentase sebesar 64,52%.

Tabel 4.4 Gambaran Keadaan Kepala Kondilus TMJ Kliking dan Tidak Kliking

	Kliking								Tidak Kliking			
	Unilateral				Bilateral							
	Kanan		Kiri		Kanan		Kiri		Kanan		Kiri	
	N	P	N	P	N	P	N	P	N	P	N	P
F	0	2	2	0	6	1	1	6	11	9	15	5
%	0	100	100	0	85,71	14,29	14,29	85,71	55	45	75	25

Keterangan :

N : Normal
P : Patologis

Berdasarkan tabel 4.4 dapat dilihat bahwa bentuk kepala kondilus pada TMJ kliking unilateral memiliki jumlah yang sama antara bentuk normal dengan patologis masing-masing berjumlah dua. Bentuk kepala kondilus bilateral di sisi

kanan memiliki keadaan bentuk normal dengan jumlah enam (85,71%) dan bentuk patologis dengan jumlah satu (14,29%). Sisi kiri memiliki keadaan bentuk normal dengan jumlah satu (14,29%) dan bentuk patologis berjumlah enam (85,71%).

TMJ tidak kliking pada sisi kanan dan kiri mayoritas berbentuk normal dengan TMJ tidak kliking di sisi kanan berjumlah 11 (55%) dengan bentuk patologis berjumlah 9 (45%). TMJ tidak kliking pada sisi kiri dengan bentuk normal berjumlah 15 (75%), sedangkan bentuk patologis berjumlah lima (25%).

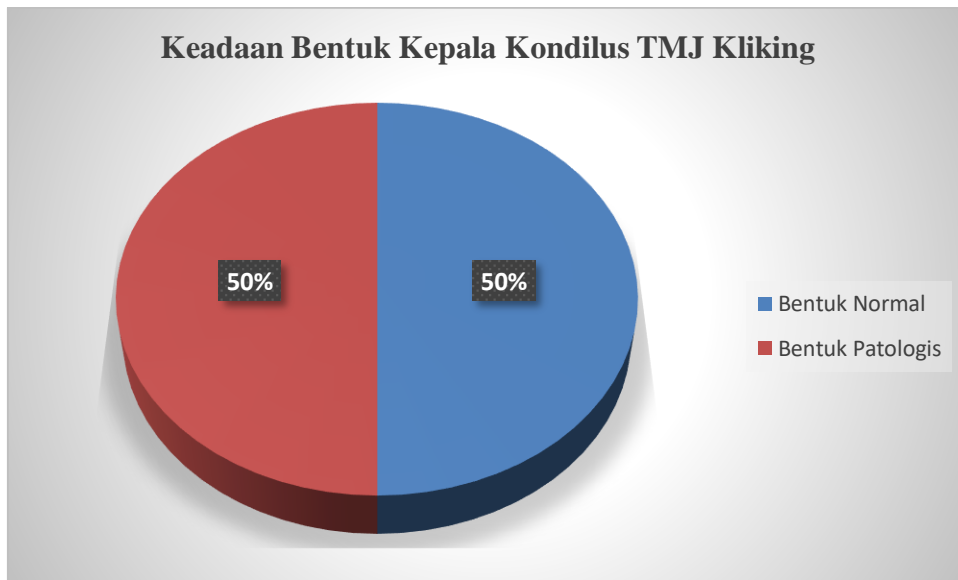


Diagram 4.1 Perbandingan Keadaan Kepala Kondilus TMJ Kliking

Berdasarkan diagram 4.1 dapat dilihat bahwa bentuk kepala kondilus pada TMJ kliking unilateral dan TMJ kliking bilateral memiliki perbandingan bentuk normal dan bentuk patologis yang sama dengan masing-masing berjumlah 9 dan persentase masing-masing sebesar 50%.

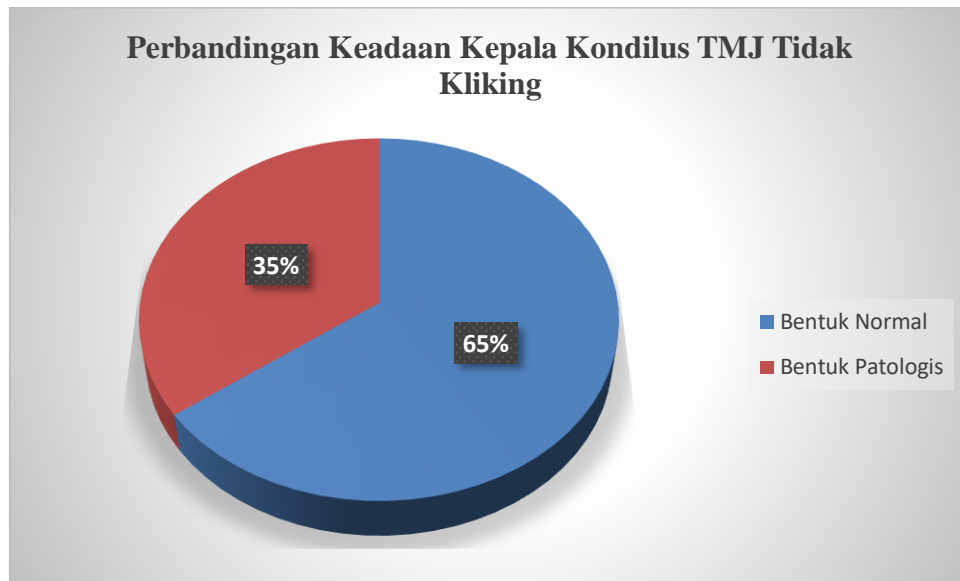


Diagram 4.2 Perbandingan Keadaan Kepala Kondilus TMJ Tidak Kliking

Berdasarkan diagram 4.2 dapat dilihat bahwa bentuk kepala kondilus TMJ tidak kliking dan TMJ tidak kliking memiliki perbandingan yaitu bentuk normal lebih banyak ditemukan dengan jumlah 26 (65%) dan bentuk patologis 14 (35%).

Tabel 4.5 Data Bentuk Kepala Kondilus Normal Atau Patologis Pada TMJ Kliking dan Tidak Kliking

	Kondisi	Jumlah
Kliking	Normal	9
	Patologis	9
Tidak Kliking	Normal	26
	Patologis	14

Berdasarkan tabel 4.5 dapat dilihat bahwa bentuk kepala kondilus pada TMJ kliking memiliki jumlah yang seimbang antara TMJ dengan bentuk normal dan patologis yaitu masing-masing berjumlah sembilan. Bentuk kepala kondilus pada TMJ tidak kliking mayoritas memiliki bentuk normal dengan jumlah 26. Bentuk kepala kondilus patologis pada TMJ tidak kliking berjumlah 14.

Tabel 4.6 Gambaran Bentuk Kepala Kondilus TMJ Kliking dan Tidak Kliking

TMJ		Bentuk Kepala Kondilus											
		Normal					Patologis						
		R	A	P	C	F	Σ	O	E	F	S	Σ	
Kliking	Kanan	3	1	1	0	1	6	0	1	4	0	5	
	Kiri	1	1	2	0	1	5	1	1	4	0	6	
Jumlah		4	2	3	0	2	11	1	2	8	0	11	
Tidak Kliking	Kanan	10	2	0	0	1	13	0	0	7	0	7	
	Kiri	6	1	5	0	1	13	0	1	6	0	7	
Jumlah		16	3	5	0	2	26	0	1	13	0	14	
Total							37						25
%							59,68						40,32

Keterangan :

R	: <i>Round</i>	O	: <i>Osteophyte</i>
A	: <i>Angled</i>	E	: <i>Erosion</i>
P	: <i>Pointed</i>	F	: <i>Flattening</i>
CF	: <i>Crooked Finger</i>	S	: <i>Sclerosis</i>
F	: <i>Flat</i>		

Berdasarkan tabel 4.6 dapat dilihat bahwa bentuk TMJ kliking di sisi kanan yang paling banyak ditemukan memiliki bentuk *flattening* dengan jumlah empat, diikuti oleh bentuk *round* dengan jumlah tiga dan yang paling sedikit ditemukan berbentuk *angled*, *pointed*, *erosion*, dan *flat* masing-masing berjumlah satu. Bentuk TMJ kliking di sisi kiri yang paling banyak ditemukan adalah *flattening* dengan jumlah empat, bentuk *pointed* dengan jumlah dua, dan yang paling sedikit ditemukan berbentuk *round*, *angled*, *flat*, *osteophyte*, dan *erosion* dengan masing-masing berjumlah satu.

Bentuk TMJ tidak kliking di sisi kanan yang paling banyak ditemukan memiliki bentuk *round* dengan jumlah 10, diikuti oleh *flattening* dengan jumlah tujuh, bentuk *angled* dengan jumlah dua, dan yang paling sedikit berbentuk *flat* dengan jumlah satu. Bentuk TMJ tidak kliking di sisi kiri yang paling banyak ditemukan berbentuk *round* dan *flattening* masing-masing berjumlah enam, diikuti oleh bentuk *pointed* berjumlah lima, *angled* dengan jumlah dua, dan yang paling sedikit ditemukan berbentuk *angled*, *flat* dan *erosion* dengan masing-masing berjumlah satu.

Jumlah bentuk normal pada TMJ kliking dan tidak kliking adalah 37 dan jumlah bentuk patologis pada TMJ kliking dan tidak kliking adalah 25. Dapat disimpulkan bahwa bentuk kepala kondilus normal lebih banyak ditemukan pada pasien kliking dan tidak kliking dibandingkan dengan bentuk kepala kondilus patologis.

Perbandingan antara bentuk normal dengan bentuk patologis. Bentuk normal memiliki persentase sebesar 59,68% dan bentuk patologis memiliki persentase sebesar 40,32%.

4.2 Pembahasan

Berdasarkan penelitian sebelumnya mengenai bentuk kepala kondilus didapatkan hasil bahwa terdapat perbedaan variasi bentuk kepala kondilus pada TMJ pasien TMD. TMD adalah suatu kondisi dan mukoskeletal degeneratif yang berhubungan dengan deformitas morfologi dan fungsional TMJ. Termasuk di dalamnya adalah keabnormalan dari posisi dan struktur dari komponennya (Hordcroft, 2003). Salah satu gejala klinis awal TMD adalah kliking, tetapi tidak semua pasien TMD mengalaminya, ada juga pasien TMD yang tidak mengalami gejala kliking.

Bentuk kepala kondilus pada TMJ kliking dan TMJ tidak kliking memiliki variasi bentuk normal atau patologis. Bentuk kepala kondilus normal memiliki variasi diantaranya yaitu *round*, *angled*, *pointed*, *crooked finger*, dan *flat*. Variasi bentuk kepala kondilus normal terjadi akibat faktor usia, jenis kelamin, tipe wajah, daya oklusal, dan tipe maloklusi. Kondilus mandibular mengalami perkembangan sejak awal kehidupan dan mengalami modifikasi sepanjang kehidupan untuk beradaptasi dengan daya fungsional. Sedikit keasimetrisan dapat terjadi selama pertumbuhan kondilus normal (Neto, et al., 2010).

Bentuk diskus tergantung pada morfologi kondilus dan fossa mandibula. Kondisi kondilus yang berada pada *posterior border* diskus yang terus menerus menyebabkan penipisan bagian *posterior border* diskus (Okeson, 2008). Semakin

besar penipisan pada *posterior border* diskus maka dapat menyebabkan dislokasi diskus (*disc dislocation*). Jika kondisi ini dibiarkan terus-menerus dan jika respon adaptif kartilago buruk dan *remodeling* tidak seimbang (White, 2004 ; Tanaka, et al., 2008), akan terjadi kerusakan pada kondilus (Okeson, 2008).

Penelitian sebelumnya mengenai bentuk kepala kondilus memiliki bentuk patologis yaitu *osteophyte*, *sclerosis*, *flattening*, dan *erosion* (Mathew, et al., 2011). Variasi bentuk kepala kondilus yang patologis terjadi akibat disfungsi pada otot mastikasi atau TMJ dan mengalami proses remodeling yang terus menerus sehingga dapat mempengaruhi volume dan bentuknya (Saccucci, et al., 2012). Disfungsi sendi temporomandibular merupakan kondisi abnormal dan timbul bila kebutuhan fungsional sendi melampaui kemampuan adaptasinya (Ogus, 1990). Sendi temporomandibular yang diberikan beban berlebih akan menyebabkan kerusakan pada strukturnya atau mengganggu hubungan fungsional yang normal antara kondilus, diskus, dan eminensia, yang akan menimbulkan rasa sakit, kelainan fungsi tubuh, atau kedua-duanya (Gross, 1995).

Radiografi panoramik dapat digunakan untuk melihat bentuk kepala kondilus. Teknik foto panoramik memberikan gambaran termasuk kondilus, radiografi panoramik juga telah digunakan dalam beberapa penelitian untuk menentukan kesimetrisan kepala kondilus (Neto, et al., 2010). Penelitian ini dapat memberikan deskripsi kepala kondilus pada pasien kliking dan tidak kliking dengan menggunakan radiograf panoramik di RSGM FKG Unpad.

Gambaran kelompok pasien kliking berdasarkan unilateral atau bilateral adalah kliking lebih banyak terjadi secara bilateral (63,64%) dibandingkan

unilateral (36,36%), karena gangguan pada satu sendi akan mempengaruhi sendi kontra lateralnya.

Hasil penelitian ini menunjukkan bahwa enam dari total 11 radiograf pada pasien kliking memiliki bentuk kepala kondilus dalam bentuk normal di sisi kanan. Bentuk *round* yang termasuk kedalam bentuk normal paling banyak ditemukan di sisi kanan diantara bentuk normal lainnya dengan jumlah tiga, hasil yang didapat pada penelitian ini sama dengan penelitian terdahulu didapatkan hasil bahwa mayoritas bentuk kepala kondilus pada pasien asimptomatik adalah *round* (Oliveira, et al., 2009). Tiga dari total 11 radiograf pada TMJ kliking memiliki bentuk kepala kondilus dalam bentuk patologis di sisi kanan. Bentuk yang paling banyak ditemukan adalah *flattening* dengan jumlah empat.

Kesimpulan yang didapat mengenai bentuk kepala kondilus di sisi kanan dari sebelas radiograf pada TMJ kliking yang paling banyak ditemukan adalah bentuk patologis *flattening* dengan jumlah empat. Hal ini dapat terjadi karena kondisi kliking yang dibiarkan terus-menerus akan terjadi kerusakan pada kondilus (Okeson, 2008).

Kepala kondilus di sisi kiri pada TMJ kliking paling banyak ditemukan adalah bentuk patologis *flattening* dengan jumlah empat radiograf dari 11 radiograf. Hal ini dapat terjadi karena berbagai perkembangan, seperti proses *remodeling* kondilus, maloklusi, trauma, penyakit, dan perkembangan abnormal lainnya (Alomar X, et al., 2007). Kemungkinan dapat disebabkan karena pasien lebih banyak mengunyah di sisi kiri, sehingga sisi kiri mengalami perubahan bentuk

menjadi patologis (Munoz, et al., 2014). Bentuk kepala kondilus sesuai dengan penelitian terdahulu yang menyebutkan bahwa kelainan pada TMJ dapat menimbulkan beberapa perubahan pada permukaan kondilus (Caglayan F, et al., 2013).

Proses terjadinya kliking hingga terjadi perubahan pada morfologi kondilus melewati tahapan yang cukup panjang, mulai dari perubahan morfologi diskus, posisi diskus hingga akhirnya terjadi perubahan morfologi kondilus. Pada penelitian ini dapat diasumsikan bahwa tidak semua gejala kliking diikuti oleh perubahan kondilus.

Sampel tidak kliking sebenarnya dapat terjadi dua kemungkinan yaitu pasien TMD tanpa gejala kliking dan pasien normal. Tidak semua pasien TMD memiliki gejala kliking. Hasil penelitian ini menunjukkan bahwa 13 dari total 20 radiograf pada TMJ tidak kliking memiliki bentuk kepala kondilus dalam bentuk normal di sisi kanan. Bentuk *round* adalah bentuk normal paling banyak ditemukan di sisi kanan diantara bentuk normal lainnya dengan jumlah 10. Berdasarkan hasil penelitian terdahulu didapatkan hasil bahwa mayoritas bentuk kepala kondilus pada pasien asimtomatik adalah *round* (Oliveira, et al., 2009).

Kepala kondilus pada sisi kiri pada pasien tidak kliking paling banyak ditemukan dalam bentuk normal yaitu berjumlah 13 dari 20 radiograf. *Round* dan *flattening* merupakan bentuk kepala kondilus yang paling banyak ditemukan pada dengan jumlah masing-masing sebanyak enam radiograf.

Fenomena ini dapat disebabkan oleh tekanan yang berlebihan pada sendi dapat mengakibatkan penipisan kepala kondilus. Tekanan berlebihan yang terus

menerus pada akhirnya menyebabkan perforasi dan keausan sampai terjadinya fraktur (Gross, 1995). Sehingga dapat dipahami bahwa bentuk *flattening* dapat berjumlah sama dengan bentuk *round*.

Bentuk kepala kondilus pada TMJ kliking memiliki jumlah yang seimbang antara TMJ dengan bentuk normal dengan patologis yaitu masing-masing berjumlah sembilan. Hal ini menunjukkan bahwa kepala kondilus pada TMJ kliking dapat berbentuk normal karena tidak hanya perubahan bentuk yang dapat mengakibatkan kliking, tetapi perubahan posisi kepala kondilus juga dapat mempengaruhi terjadinya kliking. Secara anatomis bunyi sendi pada saat membuka mulut diakibatkan terjadinya reduksi diskus dari posisi normal. Bunyi sendi saat pergerakan menutup disebabkan karena diskus gagal untuk menjaga posisi antara kepala kondilus dengan eminensia artikularis (Gross, 1995; Carlsson, 1999). Dapat disimpulkan juga bahwa tidak pasti TMJ kliking memiliki bentuk yang patologis karena kekhasan anatomi kepala kondilus pada setiap individu berbeda bentuk dan ukuran (Ogus H. D, 1990).

Bentuk kepala kondilus pada TMJ tidak kliking mayoritas memiliki bentuk normal dengan jumlah 26, karena mayoritas bentuk kepala kondilus pada pasien asimtomatik adalah bentuk normal (Oliveira, et al., 2009). Kepala kondilus pada TMJ tidak kliking tidak hanya ditemukan dalam bentuk normal, tetapi juga ditemukan dalam bentuk patologis. Kepala kondilus mengalami perkembangan sejak awal kehidupan dan mengalami modifikasi sepanjang kehidupan untuk beradaptasi dengan daya fungsional. Sedikit keasimetrisan dapat terjadi selama pertumbuhan kondilus normal (Neto, et al., 2010).

BAB V

SIMPULAN DAN SARAN

5.1 Simpulan

Simpulan dari penelitian ini adalah bentuk kepala kondilus pada TMJ kliking dapat berbentuk normal atau patologis secara seimbang, pada TMJ tidak kliking mayoritas bentuk kepala kondilus kategori normal. Mayoritas bentuk TMJ pada TMJ kliking adalah *flattening*, tidak kliking adalah *round*.

Hasil penelitian ini menunjukkan bahwa pada TMJ kliking pada sisi kanan paling banyak ditemukan dalam bentuk normal yaitu *round* dan pada sisi kiri paling banyak ditemukan dalam bentuk patologis yaitu *flattening*. TMJ tidak kliking pada sisi kanan paling banyak ditemukan dalam bentuk normal yaitu *round* dan pada sisi kiri paling banyak ditemukan juga dalam bentuk normal yaitu *round*, *pointed*, dan *flattening*.

5.2 Saran

1. Penelitian selanjutnya disarankan melakukan metode pengukuran lain dalam penentuan bentuk kepala kondilus.
2. Penelitian selanjutnya diharapkan menggunakan radiograf CBCT dan MRI dalam membandingkan bentuk kepala kondilus pada pasien kliking

dan tidak kliking untuk meningkatkan akurasi dalam pengelihatn bentuk kepala kondilus.

3. Penelitian selanjutnya disarankan untuk meniliti posisi TMJ pada pasien kliking dan tidak kliking.

DAFTAR PUSTAKA

- Alomar X, Medrano J, Cabratosa J. 2007. *Anatomy of the Temporomandibular Joint*. *Seminars in Ultrasound, CT and MRI*, 28(3), pp.170-183. Available at: <http://linkinghub.elsevier.com/retrieve/pii/S088721710700027> [Accessed May 6, 2014].
- Berkovitz, B. K. B., Holland, G.R., Moxham, B.J., 2009. *Oral Anatomy, Histology and Embriology*, fourth ed. Elsevier, London.
- Çağlayan, F et al. 2013. *Associations between the articular eminence inclination and condylar bone changes, condylar movements, and condyle and fossa shapes*. *Oral Radiology*. 30:84-91. doi 10.1007/s11282-013-0149-x.
- Carlsson, Magnusson T. 1999. *Management of temporomandibular disorders in the general dental practice*. Germany. Quintessence Publishing.
- Cho B.H, Ahn Y.W, Jung Y.H. 2009. *Comparison of mandibular morphology between patients with temporomandibular joint osteoarthritis and asymptomatic normal subjects*. Volume 40. Number 8. September. E.49. Quintessence Publishing Co.
- Crow H.C, Parks E, Campbell J. H, Stucki D.S, Daggy J. 2005. *The utility of panoramic radiography in temporomandibular joint assessment*. *Dentomaxillofacial Radiology (2005) 34, 91–95 q*. The British Institute of Radiology. Department of Oral Diagnostic Sciences, TMD and Orofacial Pain Program, University at Buffalo, Buffalo, IN, USA. <http://dmfr.irjournals.org> (Diakses Mei 2014)
- Dawson PE. 2007. *Functional Occlusion: From TMJ to Smile Design*. St Louis. MO: Mosby.
- Delcanho,R. 1994. *Screening for temporomandibular disorder in dental practice*, *Aust, Dent.J.*,39(4):222-227.
- Dewanti, Luciana. 2012. *Prevalensi Tingkat Keparahan Gangguan Sendi Temporomandibula Berdasarkan Jenis Kelamin dan Kelompok Umur*. Tesis. Bandung : Universitas Padjadjaran.
- Dos Anjos Pontual, Freire JSL, Barbosa JMN, Frazao MAG, Fonseca da Silveira. 2012. *Evaluation of bone changes in the temporomandibular joint using cone beam CT*. *Dentomaxillofacial Radiology* 41, 24–29. The British Institute of Radiology. Federal University of Paraíba, João Pessoa, PB, Brazil. <http://dmfr.birjournals.org> (Diakses Juni 2013)
- Dworkin, S.F., LerResche, L.R., Von Korff, M., Howard, J., Truelove, E., and Somners, E. (1990a). *Epidemiology of signs and symptoms in temporomandibular disorders* (pp. 15-32). New York: Raven Press.

- Edwin L. Christiansen & Joseph R. Thompson. 1990. *Temporomandibular Joint Imaging*. St. Louis. Mosby Year Book.
- Elias S. 1999. Pengaruh Kehilangan Gigi pada Sendi Temporomandibula dan Penanggulangannya. *MI Kedokteran Gigi FKG USAKTI*; Edisi Khusus FORIL VI: 191-5.
- Fallon, S.D.; G.W. Fritz; D.M. Laskin. 2006. *Panoramic imaging of the temporomandibular joint: an experimental study using cadaveric skulls*. *American Association of Oral and Maxillofacial Surgeons*. Available online at: www.ncbi.nlm.nih.gov/pubmed/16413893 (diakses pada 24 September 2014).
- Farina Pramanik. 2007. Analisis Gambaran Radiograf Panoramik Kasus Temporomandibular Disorder Pada Pasien Pasca Trauma.
- Farman, Allan G. 2007. *Panoramic Radiology*. Berlin: Spinger.
- Fromer, H. H. and J. J. Stabulas-Savage. 2005. *General Principles of Radiographic Diagnosis*. 8th ed. St Louis: The C. V. Mosby Company. 318-329 pp.
- Geist, J.R. 2004. *Panoramic Radiography*. Sullivan-Schein. Available online at: <http://www.dentalleraning.net/courses/content/panoramic-radiography-1> (diakses pada 24 September 2014).
- Goaz, W. Paul and White S.C. 1994. *Oral Radiology Principle and Interpretation* 3rd Edition. St. Louis: Mosby.
- Gonzales, H.E. and Mann, A. 1999. *Forward Head Posture : Its Structural And Functional Influence On Stomatognathic System A Conceptual Study*. *Cranio*; 14 ; 71-80.
- Gray, R. and Al-Ani, Z. (2011) *Temporomandibular Disorders: A Problem-Based Approach*. Wiley-Blackwell. ISBN 9781405199582
- Greenberg MS, Glick M. *Burket's Oral Medicine Diagnosis and Treatment*. 10thed. Ontario. BC Decker Inc. 2003. p. 273.
- Gross S. G, Pertes R. A. 1995. *Clinical Management of Temporomandibular Disorders and Orofacial Pain*. USA : Quintessence Books.
- Gross Sheldon, Peter Richard. 1995. *Clinical Management of temporomandibular disorders and orofacial pain*. USA. Quintessence Books
- Gross SM, Vachiano RB. Personality correlates of patients with temporomandibular pain dysfunction. *J Prosthet Dent* 1973;30:326-329.
- Hedge, V. 2005. *A review of the disorder of the temporomandibular joint*, *J. Indian Prosthodontic Society*, 5:56-61. <http://www.jprosthodont.com/article.asp> (Diakses Agustus 2013)
- Hedge, S.; Praveen B.N.; S.R. Shetty. 2013. *Morphological and radiological variations of mandibular condyles in health and disease*. Karnataka.

Available online at: <http://omicsonline.org/morphological-and-radiological-variations-of-mandibular-condyles-in-health-and-disease-a-systematic-review-2161-1122.1000154.pdf> (diakses pada 23 April 2014).

- Holdcroft A, 2003. *Power I. Management of pain*. BMJ; 326:635-9.
- Iannucci, J. M. & L. J. Howerton. 2013. *Dental Radiography Principles and Techniques*. Fourth Edition. Saint Louis: Saunders Elsevier. 270-405.
- Jefferson, Y. 2009. *Neuromuscular Dentistry and Temporomandibular Disorder*.
- Jagger RG, Bates, Kopp. 1996. *Temporomandibular Joint Dysfunction: The Essentials*. London: Wriqth.
- Kountur, Ronny. 2007. *Metode Penelitian untuk Penyusunan Skripsi dan Tesis*. Jakarta: Penerbit PPM.
- Koyama J, Nishiyama H, Hayashi T. 2007. *Follow-up study of condylar bony changes using helical computed tomography in patients with temporomandibular disorder*. Dentomaxillofacial Radiology 36, 472–477
q The British Institute of Radiology.
- Larhein T .A, Westesson B. L. 2006. *Adjacent Structures Cervical Spine, Neck, Skull, Base & Orbit. Maxillofacial Imaging*: 143. Springer-Verlag
- Laura Susanti H. 1994. *Keletuk Sendi yang Kurang Mendapat Perhatian*. Kumpulan Makalah KPPIKG X.
- Leeuw, R. 2008. *Internal Derrangement of The Temporomandibula Joint*. Oral Maxillofacial Surgery Clinics 20: 159-168
- Lurie AG. *Panoramic imaging*. In White SC, Pharoah MJ, editors: *Oral radiology: principles and interpretation*, ed 6, St Louis: Mosby, 2009.
- Mahmood, Hassan Ali, et al. 2015. *Assessment of tempromandibular joint space and condylar position in patients with myofacial pain dysfunction syndromes by using cone beam computed tomography*. *J. Med. Sci.* 19:1 (929-934).
- Mathew, A.L; A.A. Sholapurkar.; K.M.Pai. 2011. *Condylar changes and its association with age, tmd, and dentition status: a cross-sectional study*. Hindawi Publishing Corporation. Available online at: <http://www.hindawi.com/journal/ijd/2011/413639/> (diakses pada 23 September 2014).
- McNeill C. 1993. *Temporomandibular disorders. 2th ed*. Carol Stream : Quintessence Publishing Co. Inc.,; p. 11-32.
- Miloro, M., Ghali, G., Larsen, P., Waite, P., 2004. *Peterson's Principles of Oral and Maxillofacial Surgery*. PMPH, USA.

- Miranda, J.M.A.; M.S Valencia.; C.F Mir.; N.A.P Sampen.; L.E.A Guillen.2013. *Spatial analysis of condyle position according to sagittal skeletal relationship, assessed by cone beam computed tomography*. Available online at: www.progressinorthodontics.com/content/pdf/2196-1042-14-36.pdf (diakses pada 14 November 2014).
- Momjian, A.; D. Courvoisier.; S.Kiliaridis.; P. Scolozzi. 2011. *Reliability of computayional measurements of the condyles on digital panoramic radiographs*. Available online at: <http://search.ebscohost.com/login.aspx?direct=true&db=ddh&AN=67711707&site=ehost-live> (diakses pada 26 Mei 2014).
- Nanci A. 2008. *Ten Cate's oral histology: development, structure, and fuction*. Mosby Elsevier, St Louis
- Nazzarudin, 2002. Anomali orthodonti dan hubungannya dengan gangguan sendi temporomandibula. *Dentika Dental Journal*, 7 (2):127-129.
- Neto, J.V.;C. Estrela.; M. R. Bueno.; O.A. Guedes.; O.C.L. Porto.; J.D. Pecora. 2010. *Mandibular condyle dimensional changes in subjects 3 to 20 years of age using Cone-Beam Computed Tomography: A preliminary study*. Available online at: www.Scileo.br/pdf/dpjo/v15n5/en_21.pdf (diakses pada 26 Mei 2014).
- Niigata University Graduate School of Medical and Dental Sciences, Japan <http://dmfr.birjournals.org>. (Diakses Mei 2013)
- NIH publications 2013, 2013. TMJ DISORDERS
- Ogus, HD dan Toller,PA. 1990. *Gangguan Sendi Temporomandibular* (terj). Jakarta : Hypokrates.
- Okeson, J.P. (1996). *Orofacial Pain: Guidelines for assessment, diagnosis and management*. Chigaco: Quintessence Publishin Co, Inc.
- Okeson, J.P. 2008. *Management of Tempromandibular Disorder and Oclusion* 6th Edition. St. Loius: Mosby- Year book,Inc
- Oliveira, C.; R.T. Bernardo.; A.L.A. Capelozza. 2009. *Mandibular condyle morphology on panoramic radiographs of asymptomatic temporomandibula joints*. Available online at: <http://www.ufpe.br/ijd/index.php/exemplo/article/view/Article/187> (diakses pada 20 September 2014).
- Partes, R.A. and Gross S.G. 1995. *Clinical Management of Temporomandibular Disorder and Orofacial Pain*. USA: Quintessance Publishing 69-121, 211-226.
- Pasler, F. H.; H. Visser. 2007. *Pocker Atlas of Dental Radiology*. Germany: Thieme. 2-145

- Patimah, T S. 1998. Frekuensi Disfungsi Temporomandibular Joint dengan Gejala Kliking pada Anak Sekolah Dasar Negeri di Kotamadya Bandung. Skripsi. Bandung : Universitas Padjadjaran.
- Peterson, et all. 2003. *Contemporary Oral & Maxillofacial Surgery*. Fourth Edition. Mosby, Inc.
- Pullinger, A and Hollander L. 1986. Variation in condyle-fossa relationships according to different methods evaluation in tomograms. *Oral Surg Oral Med Oral Pathol*. Available at: <http://www.sciencedirect.com/science/article/pii/0030422086902707> (Diakses : Januari 2011).
- Ramesh,A et al. 2001. *Evaluation of a new digital panoramik system: a comparasion with film*. *Dentomaxillofacial Radiology* Vol.30:98-100.
- Ramfjord, S. 1995. *Occlusion 4th ed*. W.B. USA : Saunders Company; 161-168.
- Rastrepo-jaramillo, P.I.X., Tallents, M.R. & Zuniga, S.E., 2012. *Mandibular Condyle Morphology : Comparison of MRI and Panoramic Imaging.*, (June).
- Runkat J. 1998. Mengatasi gangguan sendi rahang (*temporomandibular joint*) sebagai akibat disfungsi otot dalam rangka optimalitas kesehatan pada umumnya. *J Kedokteran Gigi*; 10(4): 1-6
- Samat,B.G dan Laskin,D.M. 1992. *The Temporomandibular Joint: A Biological Basis for Clinical Practice, 4th ed*. WB Saunders Company, Philadelphia.
- Savitri,Vionitya Yudhya. 2012. Gambaran Sikap Tubuh yang Salah pada Anak Usia 9-15 Tahun di Kota Bandung. Skripsi. Bandung : Universitas Padjadjaran.
- Sigirili, D.; M. Etoz, M.; S.T. Ozdemir.; A.E. Demirbas.; I. Ercan.; O.A Eroz.; Y. Sisman. 2013. *Evaluation of bony structures on panoramic radiographs with stastitcal shape analysis in patients with temporomandibular joint pain and limited mouth opening*. e-Journal of Dentistry. Available online at: <http://biyoistatistik.uludag.edu.tr/morfometri/yayinlarimiz.html> (diakses pada 06 November 2014).
- Serra, M.D. and Gaviao M.B.D, 2006. *Evaluation of condylar position from transcranial projection in primary dentition*. Available online at: <http://dmfr.irjournals.org/cgi/reprint/35/2/110> (diakses Mei 2011).
- Sonal V, Sandeep P, Kapil G, Christine R. Evaluation of condylar morphology using panoramic radiography. *JCRI* 2016;3:5-8
- Standring S. 2005. *Gray's anatomy the anatomical basis of clinical practice*, (39th ed).Elsevier Ltd:519- 530.
- Steven J. 2008. *Temporomandibular disorders*. *N Engl J Med*; 359-2693-2705.
- Sunil C, Dhirendra S, Vipul J, Amit T. 2015. *Evaluation of condylar morphology using panoramic radiography in normal adult population*. *International Scientific Study* 2(11): 164-8.

- Suryonegoro H.1994. Accurad 200 untuk alat bantu pembuatan foto sendi rahang pada pasien kelainan sendi sebagai penunjang perawatan rehabilitasi. Kumpulan Makalah KPPIKG X : 427-34.
- Syed Atiff Bin S. Johaidu 2016 Morfologi Kondilus Mandibularis Ditinjau Dari Radiograf TMJ Pada Individu Dengan Kehilangan Gigi Posterior di RSGM FKG USU
- Tanaka E, Detamore M.S, Mercuri L.G. 2008. *Degenerative disorders of the temporomandibular joint: etiology, diagnosis, and treatment*. J Dent Res 87:296-307.
- Tortora, G.J. 2009. *Principles of Anatomy and Physiology*. United States of America. John Wiley & Sons, inc.
- Ross, G.; A. Ross. 2011. *Temporomandibular Joint (TMJ) disease anatomy, diagnosis and treatment*.
- Wanman,A dan Agerberg,G. 1990. *Temporomandibular Joint sound in Adolescents: A Longitudinal study, Oral Surg, Oral Med, Oral Pathol.*, 69 (1):2-9.
- Weinberg, L.A. Superior condylar displacement: Its diagnosis and treatment. J. Prosthet. Dent. 1975(34:1):59-76.
- Whaites E. 2007, *Essentials of Dental Radiography and Radiology*, Ed. Ke-4, Chruchill Livingstone, London.
- White, C. Stuart and Pharoah. J. Michael. 2004. *Oral Radiology Principles and Interpretation 5th Edition* St. Louis : Mosby.
- Whote, S.C.; M.J Pharoah. 2009. *Oral Radiology: Principles and Interpretation 6th Edition*. St. Louis, Missouri: Mosby Elsevier.
- Williams JL. 1994. *Maxillofacial Injuries*. 2nd ed. Churchill Livingstone. Edinburgh.
- Zane Krisjane *et al.* 2007. *Condylar and mandibular morphological criteria in the 2D and 3D MSCT imaging for patients with class II division 1 subdivision malocclusion*. Stomatologija, Baltic Dental and Maxillofacial Journal, 9:67-71.